GUIA PRÁTICO DE HEMATOLOGIA CLÍNICA

A SÉRIE VERMELHA

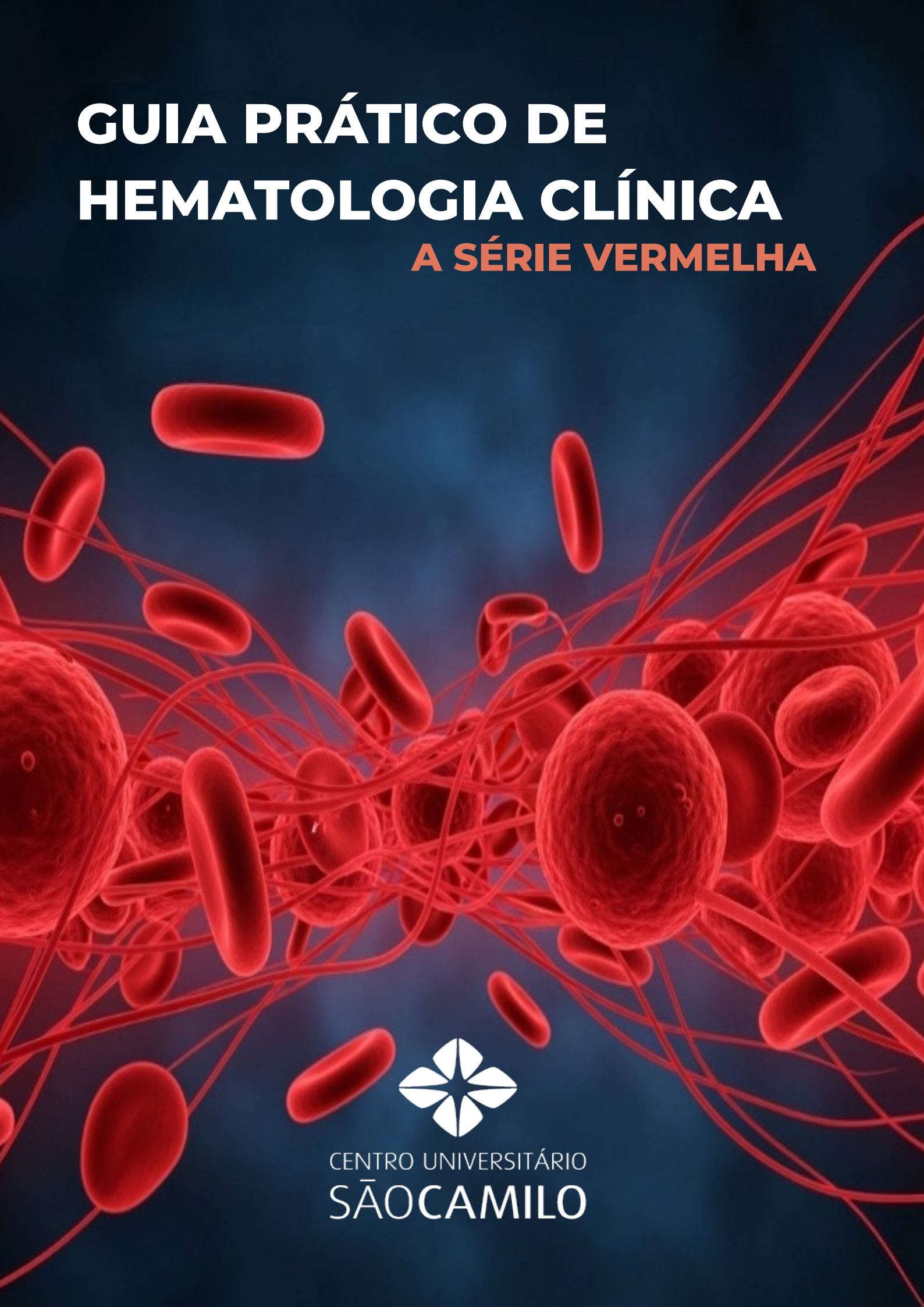

CENTRO UNIVERSITÁRIO
SÃOCAMILO

©Copyright 2025. Centro Universitário São Camilo.

TODOS OS DIREITOS RESERVADOS.

Guia prático de hematologia clínica – a série vermelha

CENTRO UNIVERSITÁRIO SÃO CAMILO
REITOR
João Batista Gomes de Lima

VICE-REITOR E PRÓ-REITOR ADMINISTRATIVO
Anísio Baldessin

PRÓ-REITOR ACADÊMICO
Carlos Ferrara Junior

PRODUÇÃO EDITORIAL
Coordenadora Editorial
Bruna San Gregório
Analista Editorial
Cintia Machado dos Santos
Assistente Editorial
Bruna Diseró

Autores
Isabella Macedo Assis
João Pedro Marques Pedrosa
Tatiana Massari Tucci
Juliana Vieira dos Santos Bianchi
Patrícia Aparecida Ferreira de Oliveira

Organizadora
Isabella Macedo Assis

G971

Guia prático de hematologia clínica – a série vermelha / Isabella Macedo Assis (Org.). -- São Paulo: Setor de Publicações - Centro Universitário São Camilo, 2025.
96 p.

Vários Autores
ISBN 978-85-87121-82-0

1. Hematologia 2. Série vermelha 3. Anemia 4. Hemograma 5. Distensão sanguínea I. Assis, Isabella Macedo II. Título

CDD: 616.15

Ficha Catalográfica elaborada pela Bibliotecária Ana Lucia Pitta
CRB 8/9316

Notas dos autores

1- As imagens deste material foram produzidas a partir do laminário do Centro Universitário São Camilo, utilizando a câmera para microscópio trinocular modelo TA-0120-4K, da marca Opton, e a câmera modelo 12 PRO, da marca Primecam.

2- Os casos clínicos e os resultados dos hemogramas foram elaborados para simular situações reais, com base em literatura atualizada e em relatos de caso publicados em fontes confiáveis.

Prefácio

É com grande alegria que apresentamos este guia prático de Hematologia, resultado do empenho, da curiosidade científica e do comprometimento dos estudantes do curso de Biomedicina do Centro Universitário São Camilo.

A ideia deste material surgiu a partir de uma demanda real e frequente, relatada pelos próprios estudantes: a falta de recursos acessíveis, objetivos e didáticos que pudessem auxiliar nas aulas práticas e nos estudos de casos em Hematologia. Ao identificarem essa lacuna, os autores transformaram a necessidade em ação, iniciando a construção deste conteúdo durante a monitoria da disciplina e consolidando-o ao longo do desenvolvimento do Trabalho de Conclusão de Curso.

O guia que agora chega até você foi cuidadosamente elaborado, com linguagem clara e foco na aplicabilidade prática, tornando-se uma valiosa ferramenta de apoio tanto em sala de aula quanto em momentos de estudo individual.

Acompanhamos com entusiasmo cada etapa deste projeto e nos orgulhamos de ver como o interesse pela Hematologia foi canalizado em um trabalho que, certamente, beneficiará muitos outros estudantes. Que esta leitura aprofunde seus conhecimentos e se torne uma aliada constante em sua jornada acadêmica.

Desejamos a você uma excelente leitura e ótimos estudos!

Profa. Juliana Vieira dos Santos Bianchi
Profa. Patrícia Aparecida Ferreira de Oliveira

ÍNDICE

Introdução

1.Conceitos importantes..... 8

2.Hematopose..... 10
2.1-Eritropoese.....10
2.2-Granulopoese.....11
2.3-Monopoese..... 12
2.4-Linfopoese.....13
2.5-Megacariocitopoese.....14

3.Introdução ao hemograma..... 15
3.1-Eritrograma..... 15
3.2-Leucograma..... 16
3.3-Plaquetograma..... 16
3.4-Siglas..... 17

4.Análise da série vermelha na distensão sanguínea..... 19
4.1-A flebotomia..... 19
4.2-Distensão sanguínea..... 20
4.3-Anisocitose..... 21
4.4-Anisocromia..... 22
4.5-Poiquilocitoses..... 22
4.6-Inclusões eritrocitárias..... 26
4.7-Outros achados..... 27

Anemias

1.Classificação das anemias..... 29
2.Anemias arregenerativas..... 29
2.1-Anemias microcíticas e hipocrômicas..... 29
2.2-Anemias macrocíticas..... 30
2.3 Anemias normocíticas e normocrômicas..... 31

3.Anemias regenerativas..... 31
3.1 Membranopatias..... 31
3.2 Enzimopatias..... 32
3.3 Hemoglobinopatias..... 33

Casos Clínicos

Anemias arregenerativas..... 36
Anemias regenerativas..... 52
Anemias diversas..... 71

Diagnóstico e Discussão

Anemias arregenerativas..... 85
Anemias regenerativas..... 88
Anemias diversas..... 91

Agradecimentos..... 93
Referências..... 94

INTRODUÇÃO

Podemos dividir a análise do sangue em três grandes grupos de elementos: série vermelha, série branca e plaquetas. Neste guia, discutiremos a primeira dessas divisões. A série vermelha compreende os eritrócitos, ou hemácias, e seus precursores. Suas alterações morfológicas e fisiopatológicas podem desencadear anemias. Este guia terá como foco as doenças relacionadas a essas células.

1- Conceitos importantes

Sangue

É um tipo de tecido conjuntivo especializado que pode ser dividido em duas partes: plasma e elementos figurados do sangue.

Plasma

É uma solução aquosa (aproximadamente 90% de água) contendo componentes de pequeno e elevado peso molecular, os quais correspondem a 10% de seu volume.

Elementos Figurados

Os elementos figurados do sangue são as hemácias (glóbulos vermelhos ou eritrócitos), os leucócitos (glóbulos brancos) e as plaquetas, os quais estão suspensos no plasma.

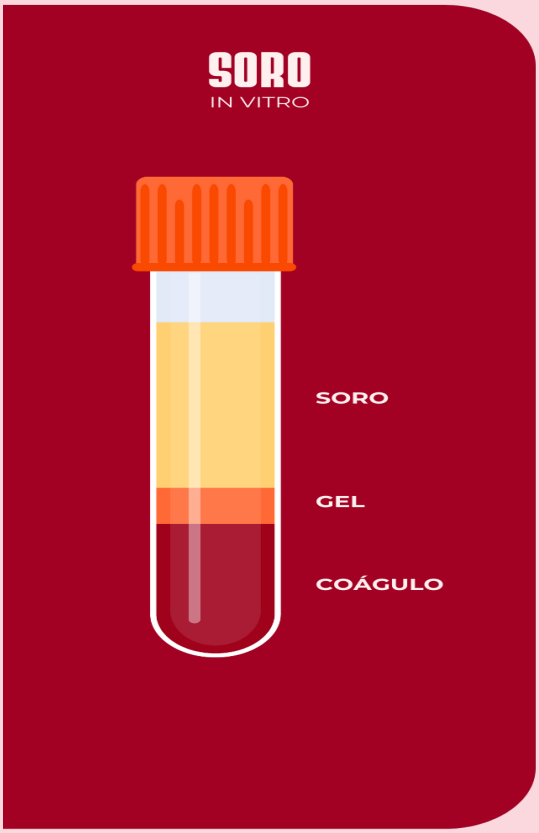

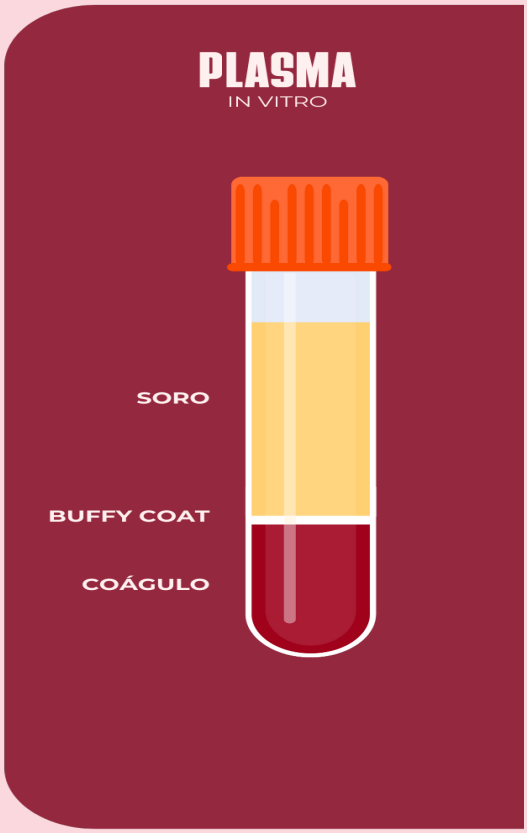

O soro é obtido após a coagulação espontânea do sangue em tubo sem anticoagulante, seguida de centrifugação, a qual promove a separação do coágulo (composto por fibrina e elementos celulares) da fração líquida isenta de fatores de coagulação. O plasma é obtido a partir de sangue coletado em tubos contendo anticoagulantes que inibem a cascata de coagulação. Após centrifugação, a fase líquida resultante contém os fatores de coagulação em estado funcional, juntamente com outras proteínas plasmáticas.

2- Hematopoese

2.1- Eritropoese

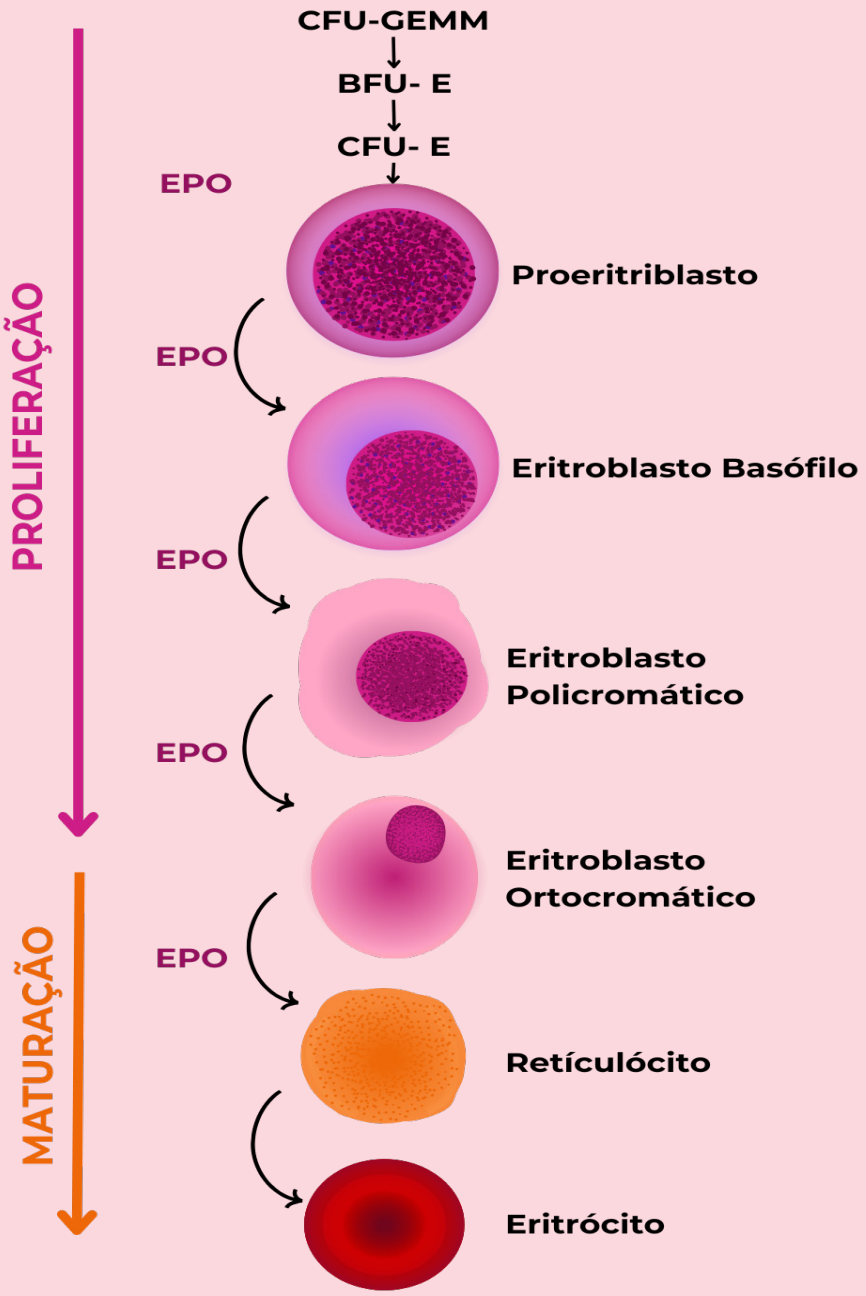

2.2- Granulopoese

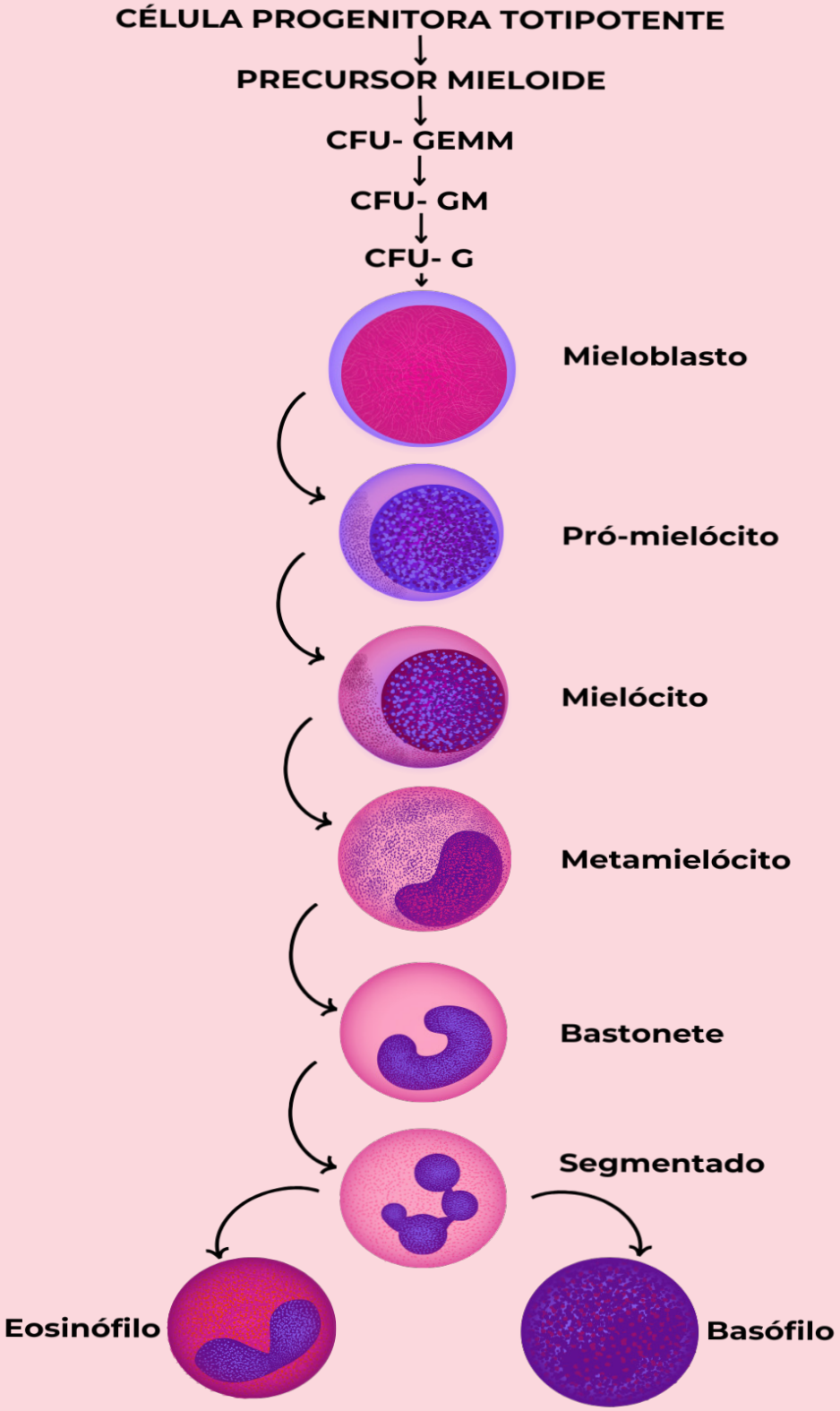

2.3- Monopoese

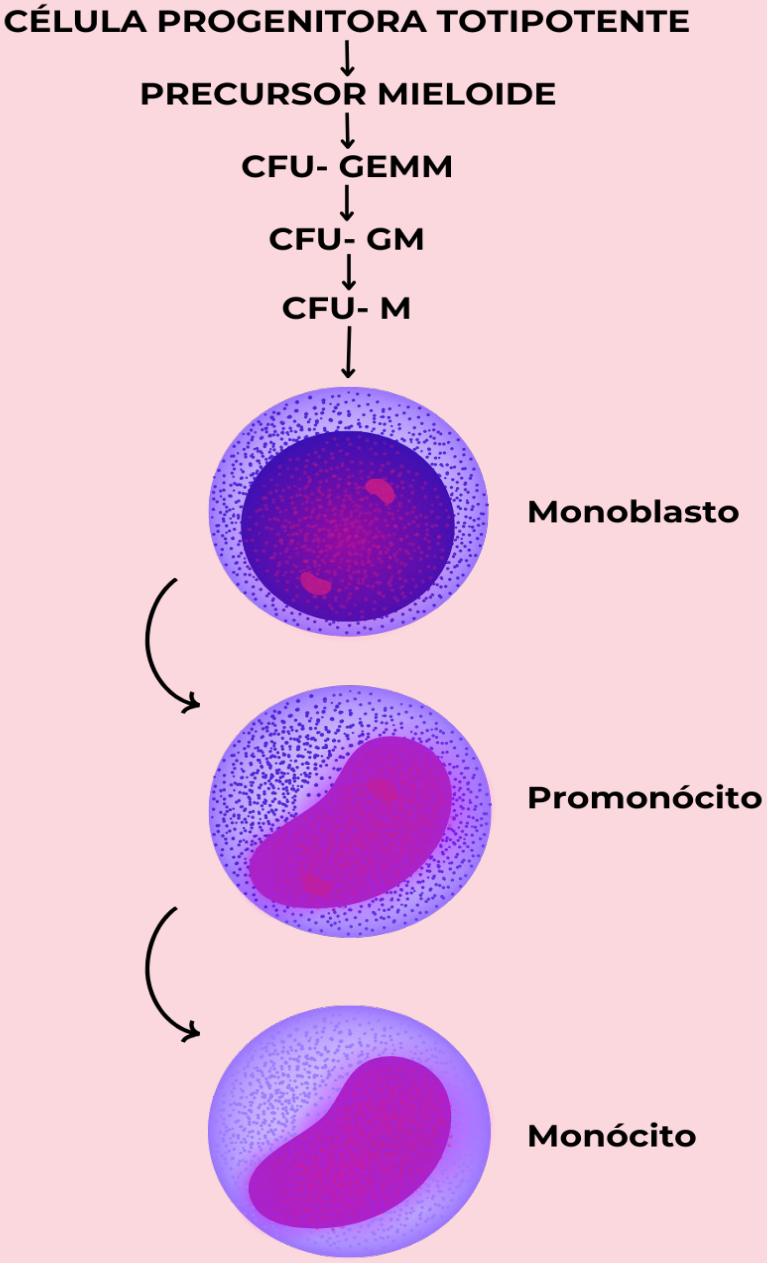

2.4- Linfopoese

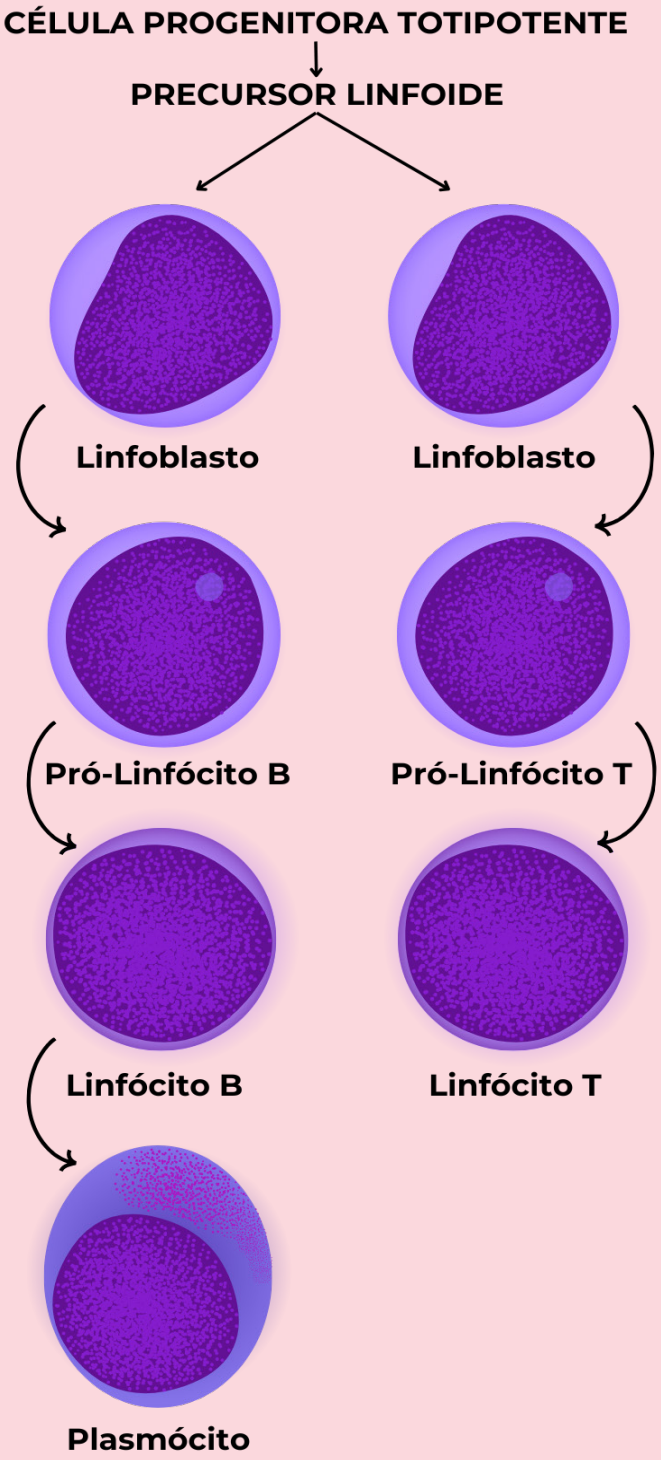

2.5- Megacariocitopoese

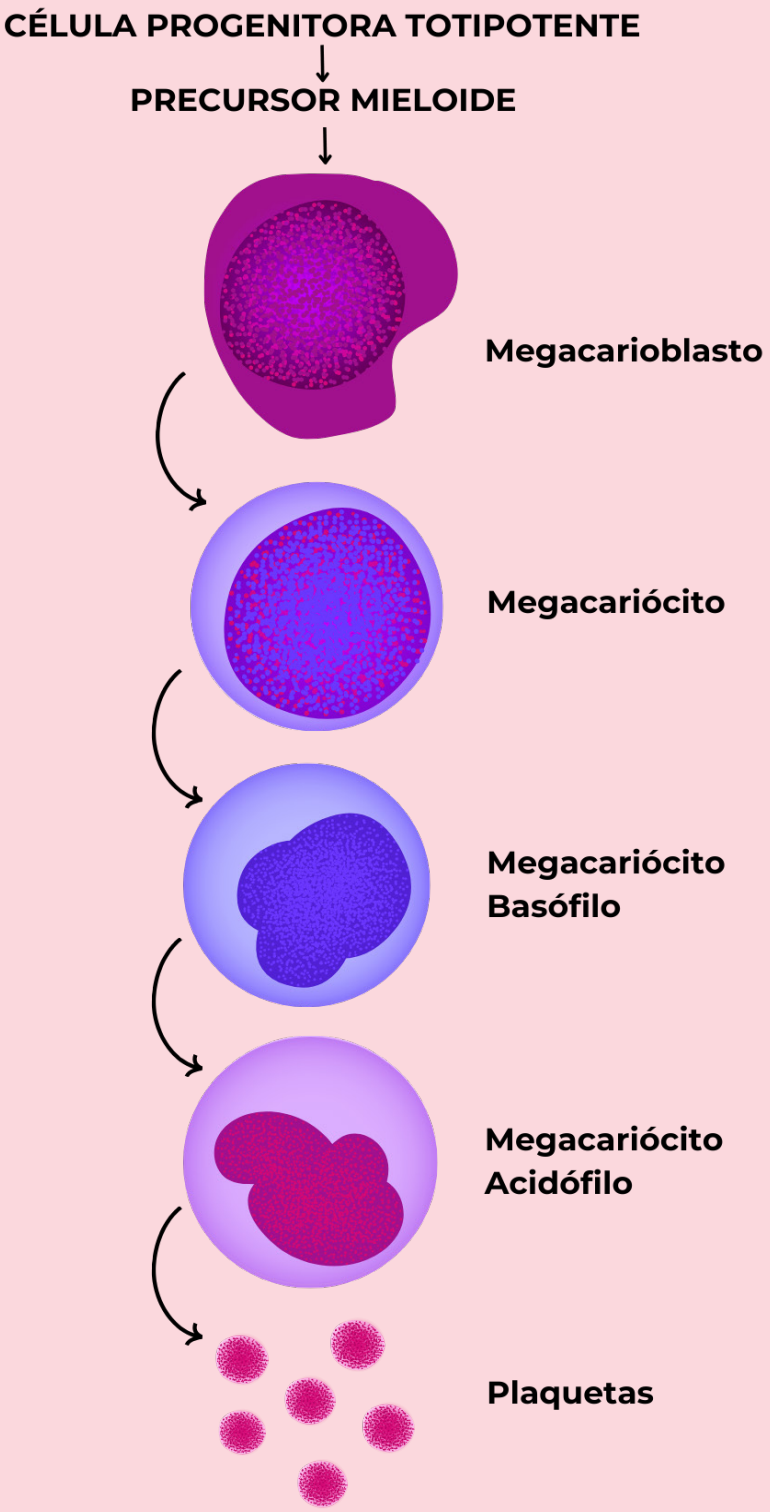

3. Introdução ao hemograma

O hemograma é o exame no qual se avalia quantitativa e qualitativamente os elementos figurados do sangue, sendo composto por três grupos de dados:eritrograma, leucograma e plaquetograma.

3.1-Eritrograma

O eritrograma é a porção do hemograma que avalia os eritrócitos e é composta por dados chamados índices hematimétricos, os quais estão ilustrados na tabela a seguir.

TABELA 1 - ERITROGRAMA

NOME	DEFINIÇÃO	VALOR OBTIDO EM
Número de hemácias	Contagem de hemácias presentes em 1mm^3.	Milhões/mm^3
Hematócrito (Ht)	Porcentagem de hemácias presentes em uma amostra de sangue.	%
Hemoglobina (Hb)	Proteína globular responsável pela coloração dos eritrócitos.	g/dL
Volume Corpuscular Médio (VCM)	Índice de tamanho. Avalia o tamanho das hemácias.	fL (fentolitros)
Hemoglobina Corpuscular Média (HCM)	Índice de cor, o qual avalia a quantidade média de hemoglobina presente nas hemácias.	pg (picogramas)
Concentração de Hemoglobina Corpuscular Média (CHCM)	Reflete a concentração de hemoglobina dentro de uma hemácia.	%
Coeficiente de variação de tamanho (RDW-CV)	Índice de tamanho, o qual avalia a amplitude de distribuição dos eritrócitos medida como coeficiente de variação.	%
Coeficiente de variação de tamanho (RDW-SD)	Índice de tamanho, o qual avalia a amplitude de distribuição dos eritrócitos medida como desvio padrão.	fl (fentolitros)

3.2-Leucograma

O leucograma avalia os valores relativos e absolutos da contagem de leucócitos presentes na amostra. Alguns dos elementos analisados são:

Leucócitos totais	**Linfócitos**
Neutrófilos segmentados	**Linfócitos atípico**
Basófilos	**Mielócitos**
Eosinófilos	**Metamielócitos**
Monócitos	**Bastonetes**

3.3-Plaquetograma

O plaquetograma inclui a quantificação e a avaliação morfológica das plaquetas.

TABELA 2 - PLAQUETOGRAMA

NOME	DEFINIÇÃO	VALOR WOBTIDO EM
Contagem total de plaquetas	Contagem de plaquetas presentes em 1mm³.	mil/mm³
Plaquetócrito (PCT)	Corresponde ao volume total de plaquetas em um determinado volume de amostra.	%
Amplitude de variação do tamanho das plaquetas (PDW)	Calculada de acordo com o histograma de distribuição do tamanho plaquetário.	fL (fentolitros)
Volume plaquetário médio (VMP)	Índice de tamanho, o qual avalia o tamanho das plaquetas.	fL (fentolitros)

3.4-Siglas

Em um resultado de hemograma é comum encontrarmos algumas siglas e abreviações de seus componentes.

TABELA 3 - SIGLAS EM UM HEMOGRAMA	
SIGLA	**SIGNIFICADO**
BASO	Basófilos
EO	Eosinófilos
HB/HGB	Hemoglobina
HFR	Reticulócitos de alta fluorescência
HT/HCT	Hematócrito
IPF	Fração de plaquetas imaturas
IRF	Fração de reticulócitos imaturos
LFR	Reticulócitos de baixa fluorescência
LYMPH	Linfócitos
MCH/HCM	Hemoglobina corpuscular média
MCHC/CHCM	Concentração de hemoglobina corpuscular média
MCV/VCM	Volume corpuscular médio

MFR	Reticulócitos de média fluorescência
MONO	Monócitos
MPV/VMP	Volume plaquetário médio
NEUT	Neutrófilos segmentados
NRBC	*New Red Blood Cell*s- Eritroblastos
PCT	Plaquetócrito
PDW	Amplitude de variação do tamanho das plaquetas
P-LCR	Percentual de grandes plaquetas
PLT	Plaquetas
PLT-O	Contagem óptica de plaquetas
RBC	*Red Blood Cell*s- Hemácias
RDW	*Red blood cell Distribution Width* Amplitude de distribuição dos eritrócitos
RDW-SD	Amplitude de distribuição dos eritrócitos por desvio Padrão
RDW-CV	Amplitude de distribuição dos eritrócitos por coeficiente de variação
RET	Reticulócitos
WBC	*White Blood Cells*- Leucócitos

4. Análise de série vermelha na distensão sanguínea

A distensão sanguínea é de extrema importância para a correta análise e interpretação do hemograma.

4.1 - A flebotomia

Para a boa realização da distensão sanguínea, a amostra de sangue deve estar em boas condições, portanto, a colheita e o armazenamento desta devem ser adequados.

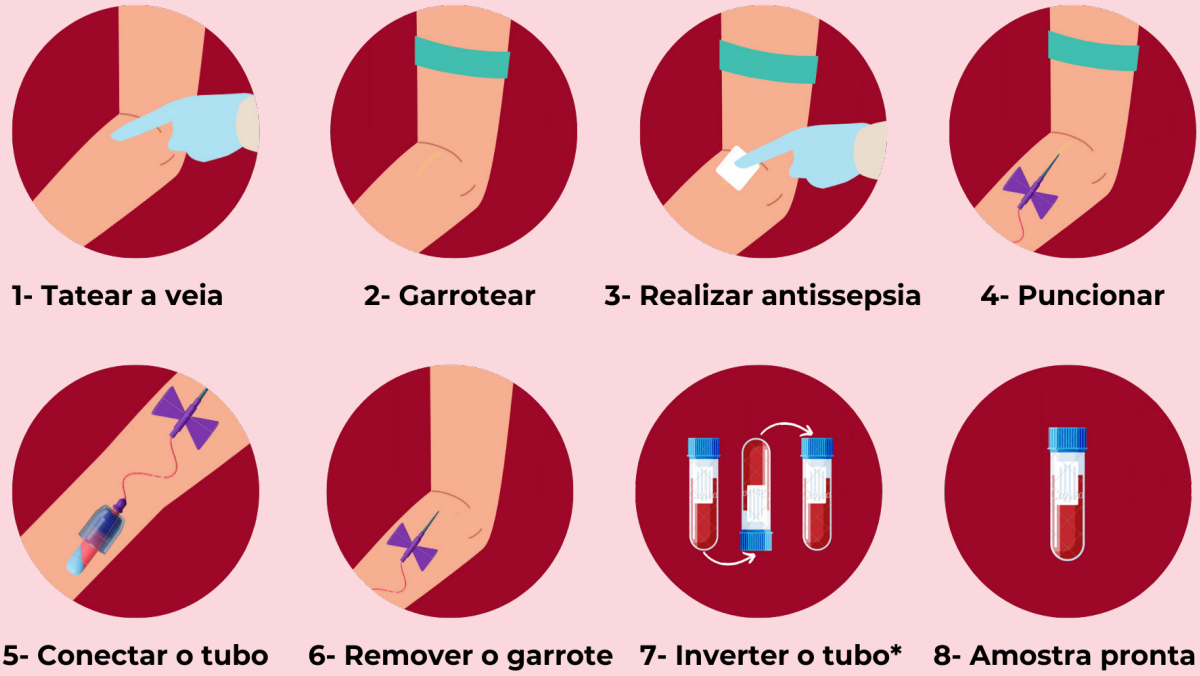

A inversão do tubo deve ser realizada de 8 a 10 vezes de maneira gentil, afim de evitar hemólise.

4.2 - Distensão sanguínea

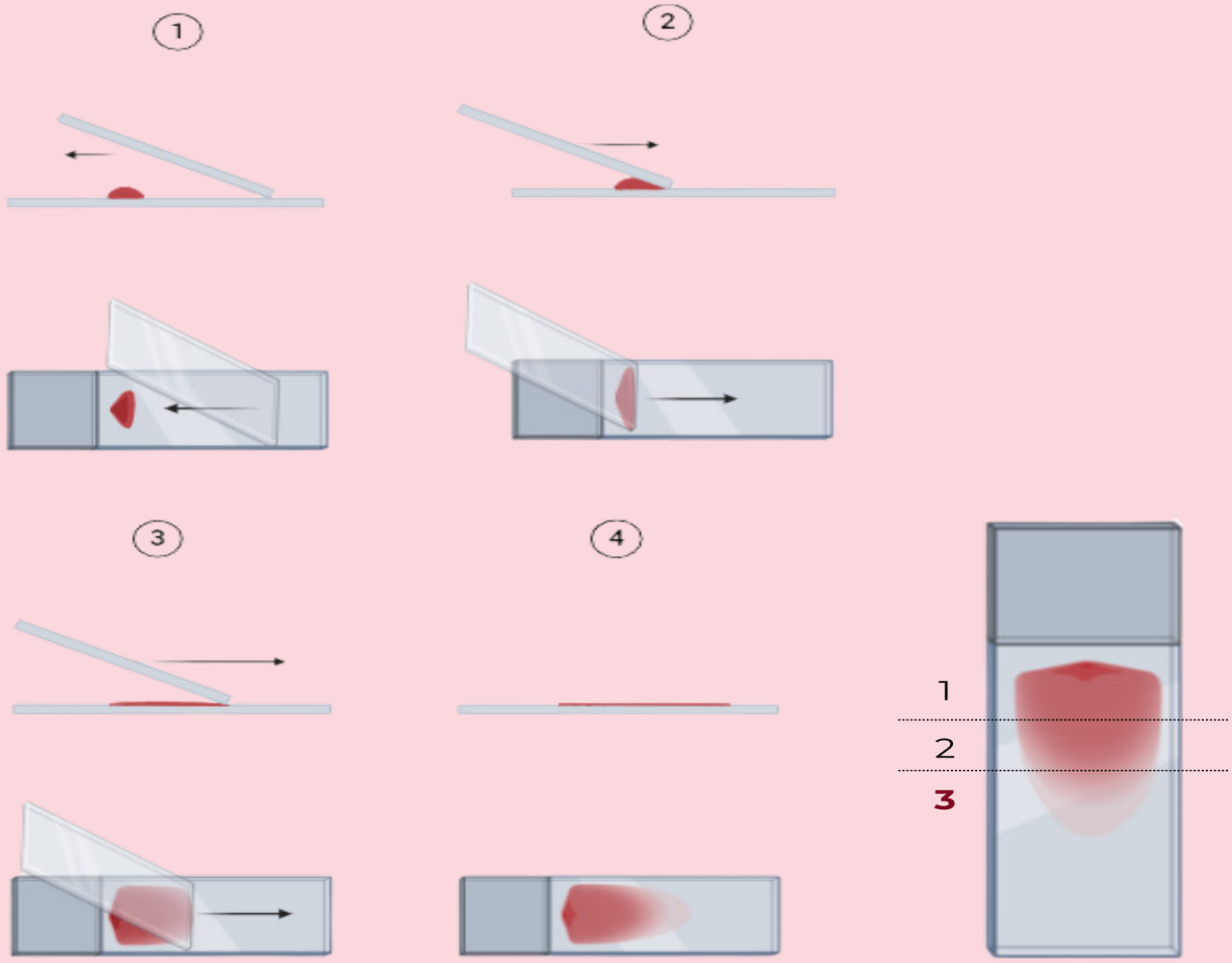

Para realizar a leitura, como a distensão é dividida em três zonas, deve-se analisar a **zona 3** da lâmina. Ao analisarmos a distensão sanguínea, podemos evidenciar alguns achados que compõem o estudo da amostra, os quais estão explicitados nos tópicos a seguir.

4.3 - Anisocitose

Apresenta a diferença de tamanho entre os eritrócitos e pode ser classificada em microcitose, normocitose e macrocitose.

A análise de anisocitose pode ser subclassificada em cruzes (+), as quais avaliam a intensidade da variação de tamanho dos eritrócitos. Essa classificação é feita a partir dos resultados do VCM e do RDW.

TABELA 4 - Classificação da variação do VCM

VCM 80-100 fL	VCM 70-79,9 fL	VCM 6fL	VCM < 59,9 fL	VCM 80-100 fL	VCM 100,1-106,0 fL	VCM 106,1-120,0 fL	VCM < 120,1 fL
Normocitose	Microcitose 1+	Microcitose 2+	Microcitose 3+	Normocitose	Macrocitose 1+	Macrocitose 2+	Macrocitose 3+

TABELA 5 - Classificação da anisocitose com base no RDW

RDW-CV 16,1-19,0%	RDW-CV 19,1-24,0%	RDW-SD > 24,1%
Anisocitose I+	Anisocitose 2+	Anisocitose 3+

4.4 - Anisocromia

Apresenta a diferença de coloração entre os eritrócitos devido à concentração de hemoglobina presente em seu interior. Pode ser classificada em hipocromia, normocromia e hipercromia.

HIPOCROMIA

- **Eritrócitos pouco corados;**
- **HCM ou CHCM abaixo do valor de referência.**

NORMOCROMIA

- **Eritrócitos corados na proporção de 1/3 sem cor para 2/3 corado;**
- **HCM ou CHCM dentro do valor de referência.**

HIPERCROMIA

- **Eritrócitos hipercorados;**

Há ainda uma outra classificação relativa à cor das hemácias: a policromasia. Eritrócitos policromáticos são aqueles que apresentam uma coloração basofílica devido à presença de RNA ribossômico nessas células, o que mostra que ainda são células jovens, ou precursores eritroides – neste caso, correspondem aos **reticulócitos.**

4.5 - Poiquilocitoses

Poiquilocitoses são alterações no formato do eritrócito devido a defeitos no citoesqueleto ou em proteínas, ou alterações transmembrana mecânicas após sua formação.

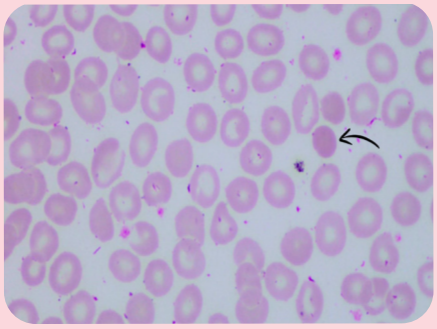

Esferócitos

- Eritrócitos em formato esférico.
- Podem ser encontrados em casos de anemia hemolítica autoimune e esferocitose hereditária.
- Causados por mutação genética em proteínas do citoesqueleto e da membrana.

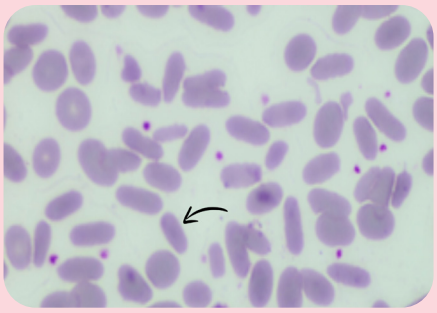

Eliptócitos

- Eritrócitos em formato ovalar.
- Podem ser encontrados em casos de anemia ferropênica, megaloblástica e eliptocitose hereditária.
- Causados por mutação genética em proteínas de membrana.

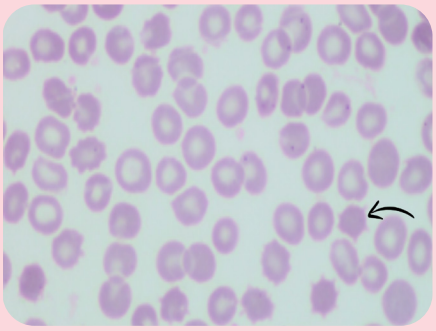

Acantócitos

- Eritrócitos com espículas irregulares.
- Podem ser encontrados em mielodisplasias e em alguns casos de pacientes com problemas hepáticos graves.
- Causada por alterações na bicamada lipídica e nas proteínas de membrana.

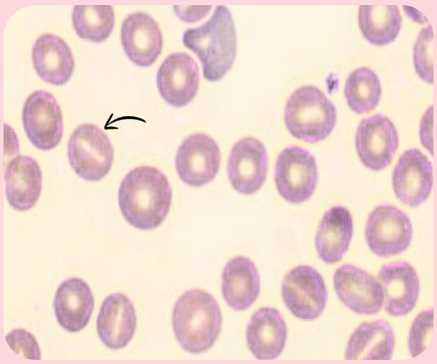

Estomatócitos

- Eritrócitos com área central em formato de salsicha ou boca de peixe.
- Podem ser encontrados em casos de estomatocitose e eliptocitose hereditária.
- Causados por um aumento de Na+ e consequente aumento de H_2O intracelular.

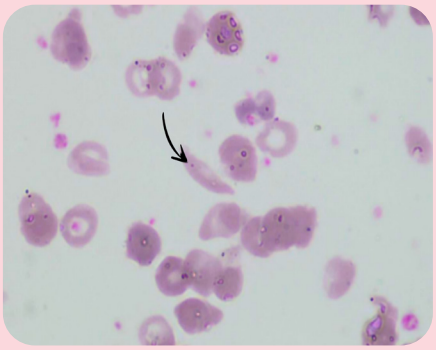

Drepanócitos

- Eritrócitos em formato de foice.
- Podem ser encontrados em casos de doenças falciformes.
- Causados por mutação genética na cadeia de β-globina, fazendo com que a HbS fique suscetível à conversão em polímeros alongados e rígidos quando desoxigenada.

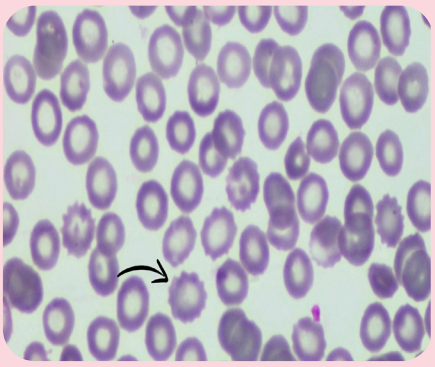

Equinócitos

- Eritrócitos com formato estrelado.
- Podem ser encontrados em casos de deficiência de piruvato cinase (PK), doença renal e câncer.
- Causados por alterações nas proteínas da membrana e do citoesqueleto.

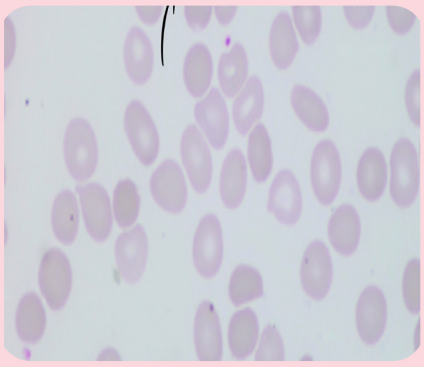

Dacriócitos

- Eritrócitos em formato de lágrima.
- Podem ser encontrados em casos de β-talassemias, leucemias, anemia hemolítica, mielofibrose e anemia megaloblástica.
- Causados por alterações no citoesqueleto.

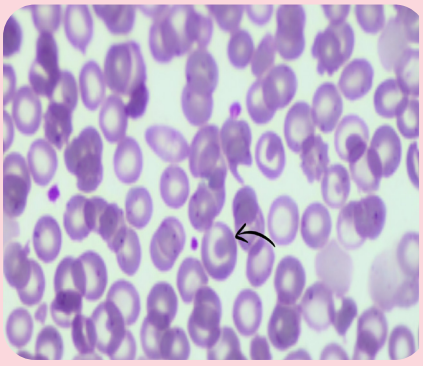

Codócitos

- Eritrócitos em forma de alvo.
- Podem ser encontrados em casos de talassemias, colestase hepática, hemoglobinopatia c e anemia ferropênica, entre outros.
- Causados por excesso de membrana citoplasmática.

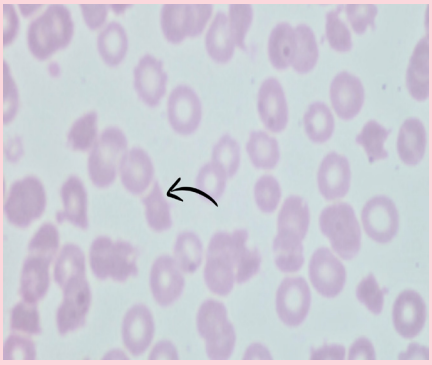

Esquizócitos

- Eritrócitos com formato indefinido.
- Podem ser encontrados em anemias hemolíticas, coagulação intravascular. disseminada, púrpura trombocitopênica trombótica e síndrome hemolítica-urêmica.
- Causados por alterações nas proteínas da membrana e do citoesqueleto.

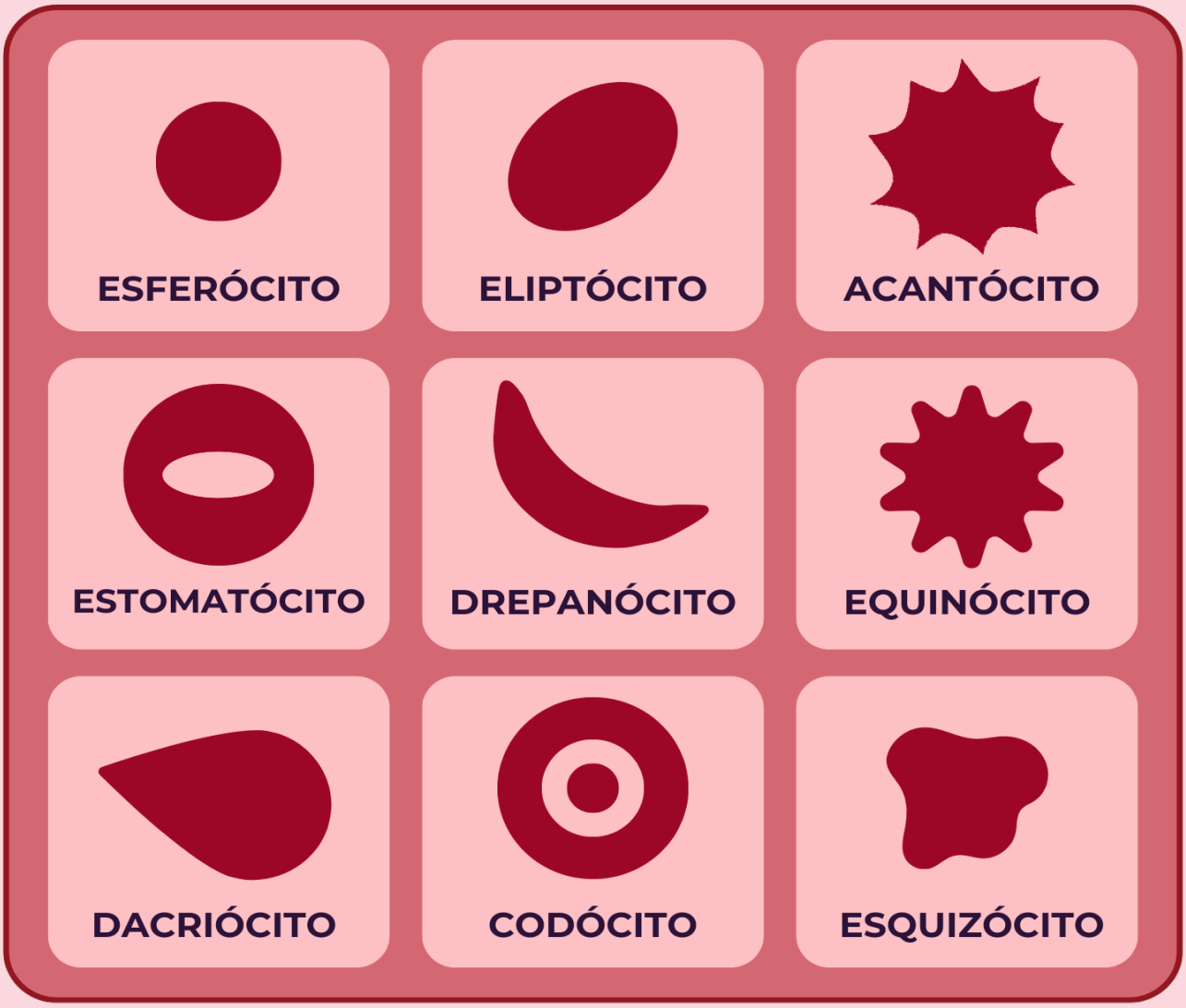

A presença das poiquilocitoses na análise microscópica também pode ser classificada em **cruzes** e varia conforme a raridade e importância de cada alteração morfológica.

4.6 - Inclusões eritrocitárias

Inclusões eritrocitárias são corpos intraeritrocitários visíveis por microscopia e colorações específicas.

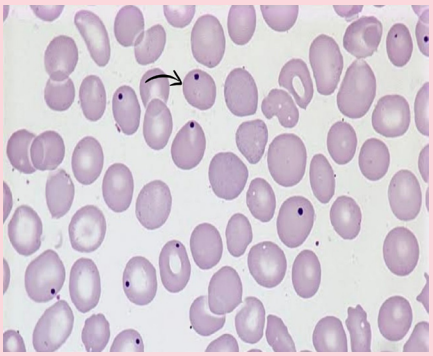

Fonte: Maslak (2008).

Corpúsculo de Howell-Jolly

- Resíduos de DNA nuclear em eritrócitos maduros.
- Mudam de tom para o roxo em colorações padrão.
- Observados principalmente em doenças falciformes, síndrome mielodisplásica e anemia megaloblástica.

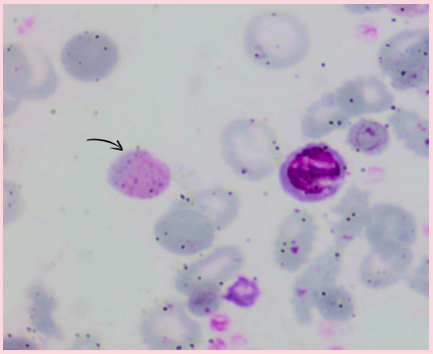

Pontilhado basofílico

- Indica distúrbios na síntese do heme;
- Inúmeros grânulos irregulares espalhados pela célula;
- Observados principalmente em anemia megaloblástica, talassemias e anemia sideroblástica.

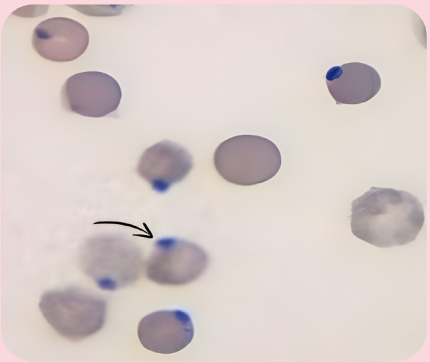

Fonte: Humphreys (2017).

Corpos de Heinz

• Hemoglobina precipitada e desnaturada depositada próximo à membrana celular.
• Mudam de tom com coloração de azul de cresil ou azul de metileno.
• Observados em hemoglobinopatias e deficiência de G6PD.

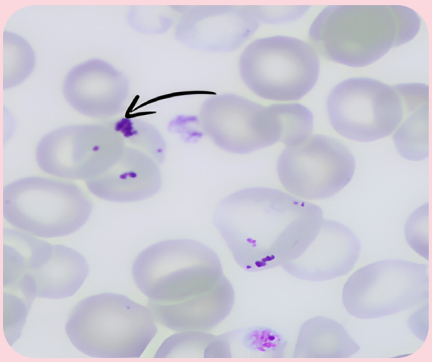

Corpúsculo de Pappenheimer

• Inclusões compostas de hemossiderina na periferia de eritrócitos.
• Observados principalmente em hemocromatose, anemia sideroblástica e talassemias.

4.7 Outros achados

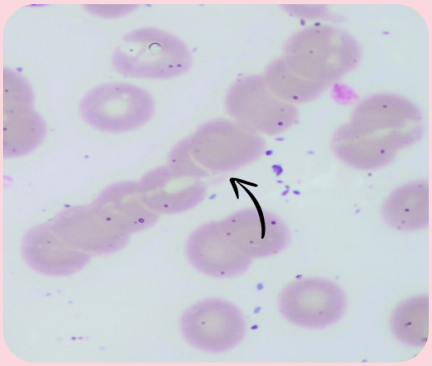

Rouleaux

• Hemácias enfileiradas.
• Causado por aumento de proteínas, como anticorpos e fibrinogênio.
• Pode ser encontrado em mielomas e infecções crônicas.

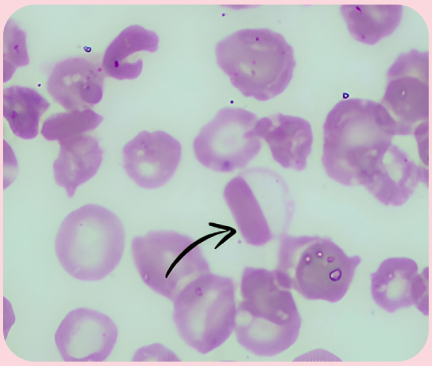

Cristais de HbC

• Causados por mutação na cadeia de β-globina, tornando a HbC menos solúvel que a HbA, formando cristais hexagonais.
• Pode ser observada em hemoglobinopatia C.

ANEMIAS

1. Classificação das anemias

As anemias podem ser classificadas quanto à sua morfologia e fisiopatologia.

Classificação morfológica
Microcíticas e hipocrômicas
Normocíticas e normocrômicas
Macrocíticas

Classificação fisiopatológica
Hipoproliferativas ou arregenerativas
Hiperproliferativas ou regenerativas

2. Anemias arregenerativas

Anemias arregenerativas ou hipoproliferativas são anemias carenciais, nas quais há falta de um ou mais elementos importantes para o processo de eritropoese. Podem ser subclassificadas em microcíticas e hipocrômicas; normocíticas e normocrômicas; e macrocíticas.

2.1- Anemias microcíticas e hipocrômicas

Anemia ferropênica

Diminuição do ferro nos depósitos corpóreos. Essa diminuição é dividida em três etapas: depleção de estoque, eritropoese deficiente de ferro e anemia ferropênica propriamente dita.

Anemia de Doença Crônica (ADC)

Anemia que resulta da ativação dos sistemas imune e inflamatório, causada pelo aumento de hepcidina, pela diminuição de eritropoetina e pelo aumento da hemocaterese.

A diferenciação de anemia ferropênica e ADC só é possível por meio da análise do hemograma e do perfil de ferro do paciente. Há alguns parâmetros que devem ser levados em consideração quando a análise for feita, os quais estão explicitados na tabela a seguir.

TABELA 6 - Parâmetros laboratoriais para diferenciação entre anemia ferropriva e anemia da doença crônica (ADC)

	Hb	VCME/ HCM	Ferritina	Ferro sérico	Saturação da transferrina	CTLF
Depleção de estoque	N	N	B	N	N	N
Eritropoese deficiente de ferro	N	N	B	B	N	N
Anemia ferropênica	B	B	B	B	N	N
ADC	N	N	E	B	B	N

Legenda:

N= Dentro do valor de referência (Normal)
B= Abaixo do valor de referência (Baixo)
E= Acima do valor de referência (Elevado)
CTLF = Capacidade Total de Ligação do Ferro

2.2- Anemias macrocíticas

Anemia megaloblástica

Pode ser causada devido à deficiência de vitamina B12 ou B9, ambas essenciais no processo de eritropoese. Para o diagnóstico, além da análise do hemograma, deve ser analisada a determinação dos valores das vitaminas B12 e B9 no sangue do paciente.

Anemia megaloblástica

Esta é uma anemia megaloblástica, porém tem a característica de ser autoimune. A deficiência de vitamina B12 é devido a autoanticorpos anticélulas parietais ou antifator intrínseco, os quais são responsáveis pela produção do fator intrínseco e absorção de vitamina B12, respectivamente. Os resultados de hemograma e a determinação de vitaminas será o mesmo, o exame diferencial é a pesquisa de autoanticorpos.

2.3- Anemias normocíticas e normocrômicas

Anemia aplástica

Anemia aplásica ou aplástica é resultante da substituição do tecido hematopoético por tecido adiposo, gerando aplasia medular. Pode comprometer uma única linhagem, mais de uma linhagem ou todas as linhagens celulares. O diagnóstico é feito a partir de um hemograma que aponta anemia, bicitopenia ou pancitopenia e valores de reticulócitos abaixo da normalidade.

3. Anemias regenerativas

Anemias regenerativas ou hiperproliferativas são anemias hemolíticas, ou seja, nas quais ocorre a hemocaterese antes do tempo padrão por algum defeito ou dano na hemácia. Podem ser divididas em anemias corpusculares ou congênitas e anemias extracorpusculares ou adquiridas.
As anemias regenerativas corpusculares são congênitas e podem ser subdivididas em membranopatias, enzimopatias e hemoglobinopatias.

3.1 - Membranopatias

Defeitos no citoesqueleto ou em proteínas transmembrana do eritrócito.

Esferocitose hereditária

o eritrócito é produzido normalmente, mas ocorre um desacoplamento da bicamada lipídica que causa a perda de fragmentos da membrana, resultando na esferocitose. Para diagnóstico diferencial desta anemia, é utilizado o exame de curva de fragilidade osmótica.

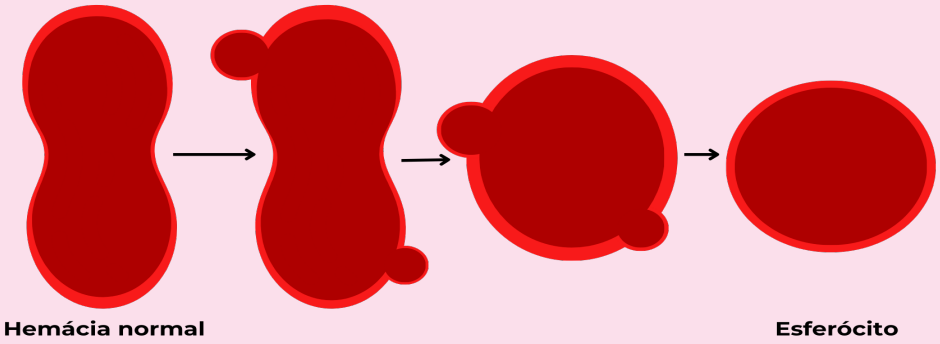

Eliptocitose hereditária

Todos os eritrócitos apresentam alterações causadas por anormalidades em proteínas do citoesqueleto. Grande parte dos pacientes são assintomáticos e os anêmicos são minoria.

Estomatocitose hereditária

É causada devido ao comprometimento de proteínas transmembrana que controlam a passagem de Na+ e K+, no qual há aumento de Na+ intracelular e consequente aumento de H_2O, o que resulta na alteração de forma, a qual, quando observada pelo microscópio, apresenta uma área central livre de hemoglobina, portanto, descorada. Devemos tomar cuidado ao analisar a lâmina, pois um falso estomatócito pode aparecer em uma lâmina de esfregaço como artefato resultante do dobramento de hemácias.

3.2 - Enzimopatias

São anemias causadas por alterações nas vias metabólicas dos eritrócitos, gerando problemas enzimáticos.

Deficiência de G6PD

Ocorre quando há um comprometimento na produção de NADPH na via das pentoses devido à falta de G6PD, o que leva à oxidação de compostos essenciais para a sobrevivência dos eritrócitos, causando a formação de corpos de Heinz ou aglomerados de meta-hemoglobina, visíveis em coloração de azul de cresil brilhante.
Atenção: corpos de Heinz não são patognomônicos para deficiência de G6PD.
Para diagnóstico, é possível fazer a quantificação da enzima G6PD ou de NADPH no eritrócito.
A deficiência de G6PD apresenta cinco classes, mas apenas as classes I, II e III têm relevância clínica.

A deficiência de G6PD apresenta cinco classes, mas apenas as classes I, II e III têm relevância clínica.

TABELA 7 - Classificação clínica da deficiência de G6PD (Classe I, II e III)	
Classe I	Deficiência grave (< 10% do valor normal) associada à anemia hemolítica crônica.
Classe II	Deficiência enzimática grave, mas há hemólise intermitente.
Classe III	Deficiência enzimática moderada, mas há hemólise intermitente.

Deficiência de PK

Devido à falta de piruvato quinase (PK), há uma diminuição da produção de ATP e um aumento na síntese de 2,3 BPG na via de Embden-Meyerhof, o que causa a produção de espécies reativas de oxigênio (EROs). Ainda não está claro qual é o processo de hemólise, porém a lâmina de esfregaço desta deficiência estará totalmente dentro dos parâmetros normais. Além disso, seu diagnóstico é feito por descarte.

3.3 - Hemoglobinopatias

Grupo de doenças nas quais as variações genéticas resultam em uma estrutura anormal das cadeias de globina e alterações na produção de hemoglobina.

Doença falciforme

Perda da forma de disco de eritrócitos normais, os quais passam a ficar enrijecidos e deformados, adquirindo uma forma de foice. Por conta da forma adquirida, esses glóbulos vermelhos são incapazes de passar pelos pequenos vasos sanguíneos e, consequentemente, bloqueiam a circulação sanguínea. Com isso, os indivíduos com essa condição sofrem quadros de dor intensa, suscetibilidade a infecções e, em casos graves, morte precoce.

Bloqueio de circulação por drepanócitos

Talassemia

Caracterizada pela diminuição da produção de um dos dois tipos de cadeias que originam a hemoglobina: α (alfa) ou β- (beta). É classificada de acordo com a cadeia afetada, sendo β--talassemia o defeito na cadeia alfa e α talassemia o defeito na cadeia beta.
A mais comum é a β--talassemia, a qual, usando a gravidade como parâmetro, é dividida em três grupos denominados como talassemia menor (ou traço talassêmico), talassemia maior e talassemia intermediária.
A α-talassemia possui diversas formas genéticas, sendo a doença de HbH e a hidropsia fetal os piores quadros clínicos. A doença de HbH é caracterizada por anemia severa desde a infância e pode estar associada a sinais e sintomas como esplenomegalia e trombose.

Resumão de talassemias

Traço Talassêmico (α)	Doença de HbH (α)	Hidropsia Fetal (α)
Características: Sem alterações específicas relevantes. Pode apresentar microcitose e hipocromia.	**Características:** Anemia hemolítica crônica de gravidade variada. Presença de hipocromia e poiquilocitoses. **Manifestações:**Esplenomegalia, alterações ósseas, carga de ferro e anemia grave.	**Características:** Morte intrauterina ou após poucas horas de vida. **Manifestações:** Hepatoesplenomegalia e edemas

β-Talassemia Menor	β-Talassemia Intermediária	β-Talassemia Maior
Características: Não é considerada uma doença, apenas uma característica genética. **Manifestações:** O portador não apresenta sintomas. Aúnica alteração evidente é a cor da pele, que se apresenta mais pálida.	**Características:** A mutação engloba um quadro clínico mais amplo, mas de gravidade extremamente variável. **Manifestações:** Os sintomas não são habitualmente frequentes. No geral, não são necessárias transfusões.	**Características:** É a condição mais grave, porém tratável.

Tabela 8 - Classificação qualitativa das hemoglobinopatias	
HbSS	Anemia Falciforme
HbCC	Hemoglobinopatia C
HbSC	Doença falciforme
HbAS	Assintomática (traço HbS)
HbAC	Assintomática (traço HbC)
HbSB°	Anemia falciforme
HbSB+	Anemia falciforme

CASOS CLÍNICOS

ANEMIAS ARREGENERATIVAS

CASO 1

FICHA MÉDICA

Paciente: M.R.C. Idade: 26 anos Sexo: Feminino

Histórico Médico: Paciente relata certa intolerância a exercícios físicos devido ao cansaço excessivo, falta de ar após atividades simples e desconforto durante a ingestão de alimentos, considera que sua língua esteja inchada. Também enfatiza que seus cabelos têm caído com maior frequência, assim como suas unhas estão fracas e com "formato de colher". Após análise física, é perceptível sua pele pálida e língua avermelhada sem papilas.

Sinais: Queda capilar, unhas quebradiças e côncavas, glossite e palidez.

Sintomas: Fadiga e dispneia.

Parâmetro	Resultado	Valor de Referência (H)
Eritrócitos	2,5 milhões/mm	3,9 - 5,1milhões/mm³
Hemoglobina	5,2 g/dL	11,5 - 14,5 g/dL
Hematócrito	20%	35 - 46%
RDW	31%	12 -15%
VCM	80 fL	81 - 100 fL
HCM	20,8 pg	26 - 32 pg
CHCM	26 g/dL	30 - 35 g/dL
Leucócitos	8.987	2.880 - 9.970/mm³
Segmentados	4.725	610 - 6.475/mm³
Eosinófilos	277	0 - 550/mm³
Basófilos	0	O - 72/mm³
Linfócitos	2.875	800 - 3.415/mm³
Monócitos	412	22 - 690/mm³

PERFIL DE FERRO		
Parâmetro	**Resultado**	**Valor de Referência (H)**
Ferritina	7 ng/dL	15 - 150 ng/mL
Ferro sérico	26 µg/dL	60 -170 µg/dL
Saturação da transferrina	11%	20 - 50%
Transferrina	581 mg/dL	200 - 360 mg/dL
TIBC ou CTLF	774 µg/dL	250 - 450 µg/dL

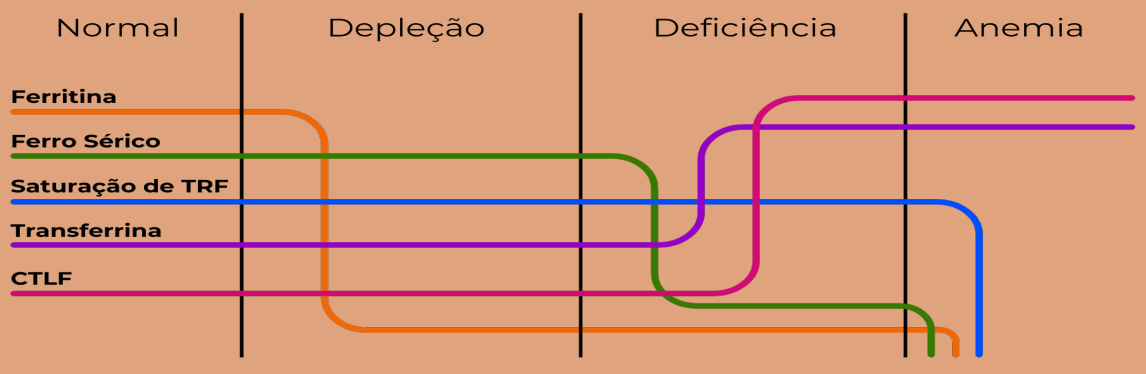

Distensão	
Anisocitose	**Morfologia**
Microcitose	Dacriócitos ++
Hipocromia	Ovalócitos +

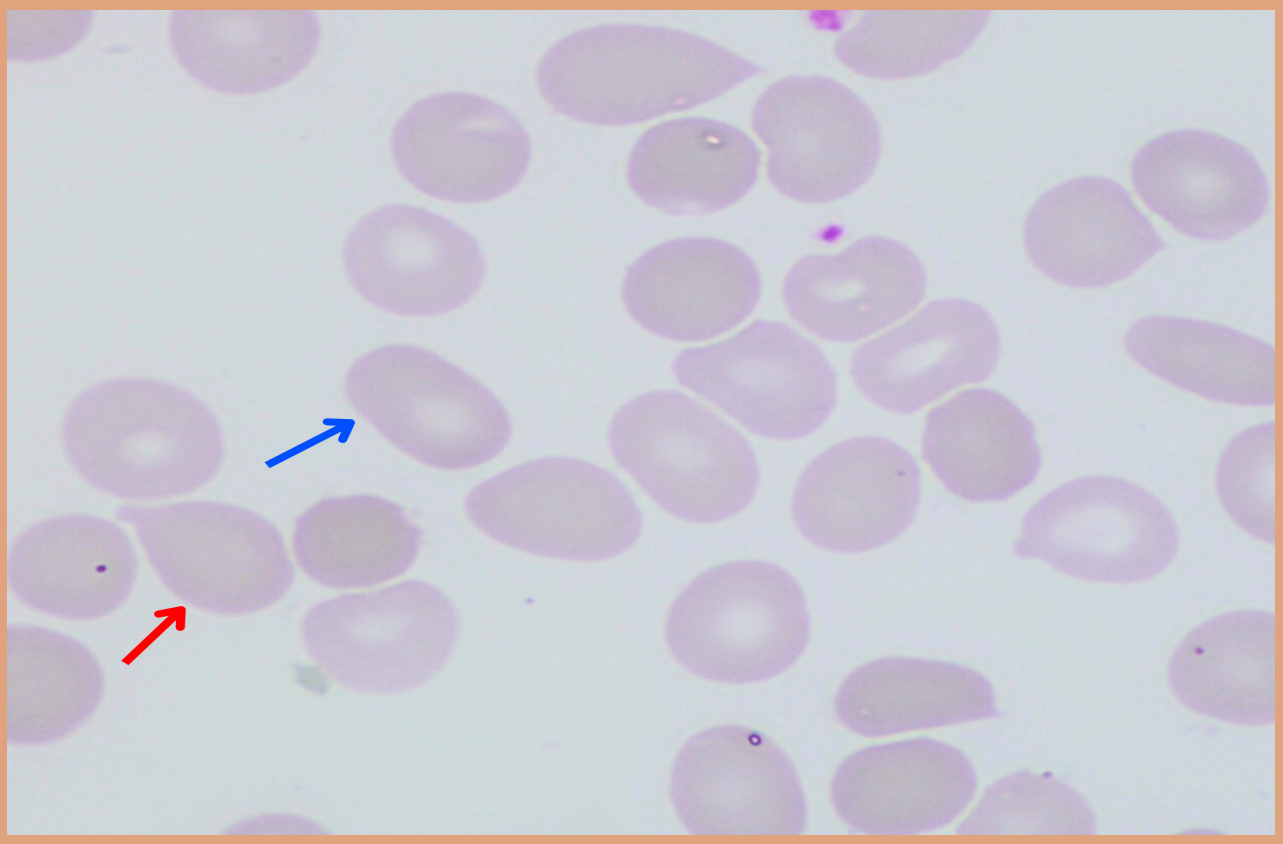

Dacriócito

Ovalócito

CASO 2

FICHA MÉDICA

Paciente: J.A.S. Idade: 30 anos Sexo: Masculino

Histórico Médico: Paciente relata fraqueza, tontura com fortes dores de cabeça, formigamento e dormência nas extremidades dos membros inferiores e superiores. Apresenta língua edemaciada com ardência, dor e aparência avermelhada, e palidez semelhante à cor de limão, indicando uma possível leve icterícia. Além disso, informa ser vegano, portanto, não consome nada de origem animal.

Sinais: Glossite, palidez e icterícia.

Sintomas: Fraqueza, tontura, dores de cabeça e parestesias.

Parâmetro	Resultado	Valor de Referência (H)
Eritrócitos	2,3 milhões/mm³	4,4 - 5,8milhões/mm³
Hemoglobina	7,2 g/dL	13 - 17 g/dL
Hematócrito	26,4%	40 - 52%
RDW	24%	12 -15%
VCM	114,7 fL	81 -100 fL
HCM	31,3 pg	27 - 32 pg
CHCM	27,2 g/dL	31 - 35 g/dL
Leucócitos	7.561	2.840 - 9.440/mm³
Segmentados	412	575 - 5.970/mm³
Eosinófilos	354	0 - 660/mm³
Basófilos	0	O - 62/mm³
Linfócitos	2.954	720 - 3.370/mm³
Monócitos	681	11 - 812/mm³
Plaquetas	II2.000/mm³	130.000 - 300.000/mm³

Perfil Bioquímico		
Parâmetro	**Resultado**	**Valor de Referência (H)**
Bilirrubina total	3,1 mg/dL	0,1 -1,2 mg/dL
Bilirrubina direta	0,9 mg/dL	0,0 - 0,3 mg/d L
Bilirrubina indireta	2,2 mg/dL	0,1 -1,0 mg/dL
LDH	347 U/L	140 - 280 U/L
Níveis de vitamina B12	83 pg/dL	200 - 900 pg/mL
Níveis de vitamina B9	10 ng/dL	3-17 ng/mL

Teste de Schilling	
Parâmetro	**Resultado**
Primeira etapa: administração de B12	Absorção baixa
Segunda etapa: administração de FI	Absorção normal

Teste de Anticorpos	
Parâmetro	**Resultado**
Anticorpos antifator intrínseco	Negativo
Anticorpos antifator intrínseco	Negativo

Distensão	
Anisocitose	**Poiquilocitoses**
Macrocitose	Neutrófilos hipersegmentados
	Ovalócitos +

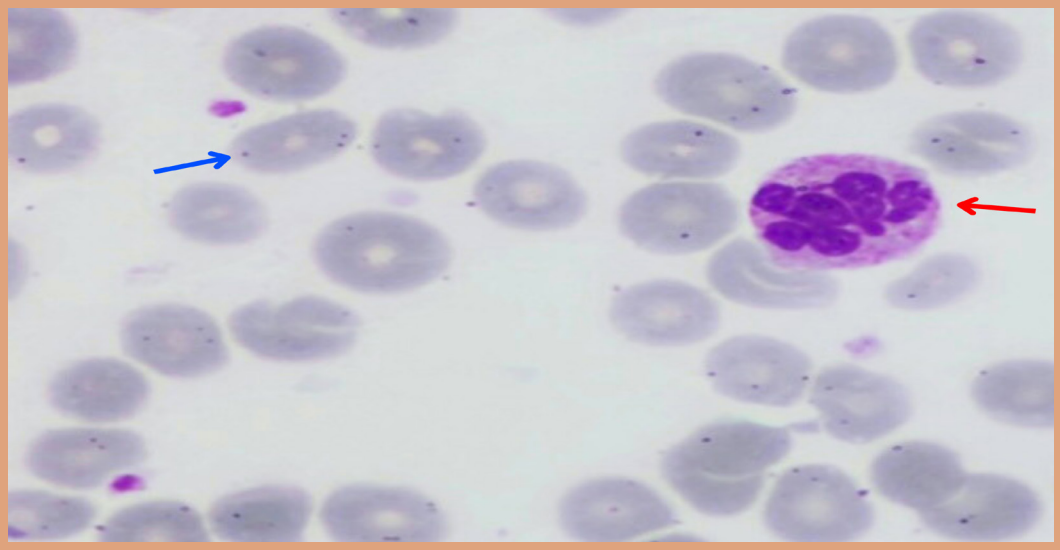

Neutrófilo Hipersegmentado

Ovalócito

CASO 3

FICHA MÉDICA



Paciente: C.E.C. Idade: 71 anos Sexo: Masculino

Histórico Médico: Paciente com câncer de próstata, faz tratamento quimioterápico e monitoramento da doença, relata forte vertigem e tontura após esforços mínimos, como se levantar da cama ao acordar, e perda de apetite. Apresenta pele, pálpebras e extremidades pálidas e frias, indicando má circulação e oxigenação.

Sinais: Palidez geral.

Sintomas: Vertigem, tontura, alterações no apetite e extremidades frias.

Parâmetro	Resultado	Valor de Referência (H)
Eritrócitos	3,3 milhões/mm³	4,4 - 5,8milhões/mm³
Hemoglobina	6,4 g/dL	13 - 17 g/dL
Hematócrito	26%	40 - 52%
RDW	27%	12 - 15%
VCM	78,7 fL	81 - 100 fL
HCM	19,3 pg	27 - 32 pg
CHCM	24,61 g/dL	31 - 35 g/dL
Leucócitos	10.294	2.840 - 9.440/mm³
Segmentados	5.756	575 - 5.970/mm³
Eosinófilos	712	0 - 660/mm³
Basófilos	13	O - 62/mm³
Linfócitos	3.912	720 - 3.370/mm³
Monócitos	798	11 - 812/mm³
Plaquetas	265.000/mm³	130.000 - 300.000/mm³

Perfil de Ferro		
Parâmetro	**Resultado**	**Valor de Referência**
Ferritina	512 ng/dL	30 - 330 ng/mL
Ferro Sérico	33 µg/dL	60 - 170 µg/dL
Saturação da transferrina	8%	20 - 50%
Transferrina	363 mg/dL	200 - 360 mg/dL
TIBC ou CTLF	125 µg/dL	250 - 450 µg/dL

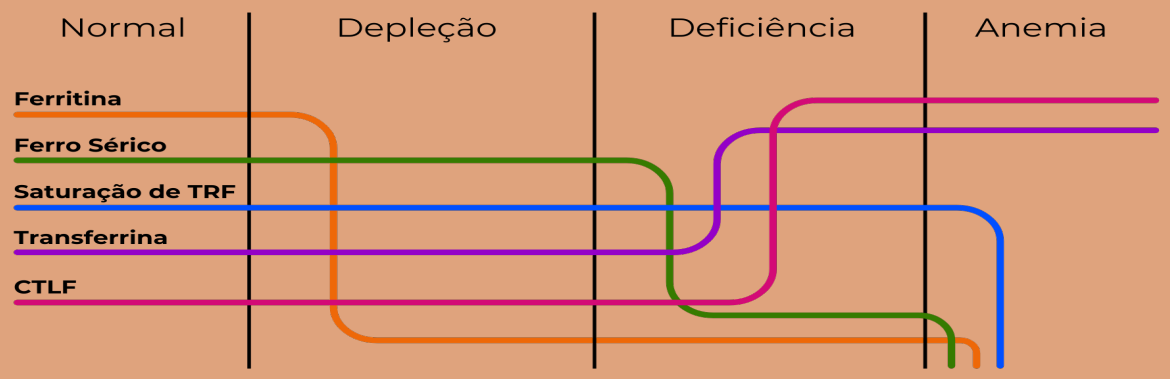

Distensão	
Anisocitose	**Poiquilocitoses**
Microcitose	Ovalócitos ++
Hipocromia	Codócitos ++
	Esquizócitos +
	Corpúsculos de Howell-Jolly

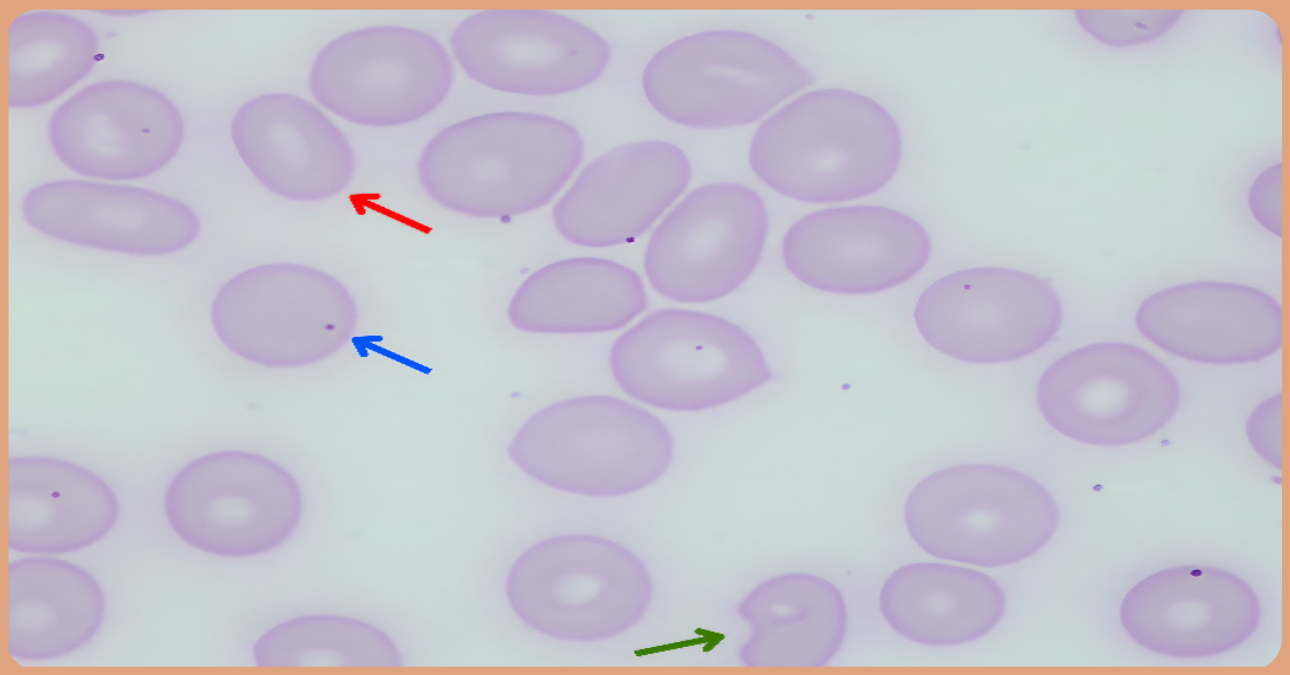

Ovalócito
Corpúsculo de Howell-Jolly
Bite Cell

CASO 4

FICHA MÉDICA

Paciente: L.C.S. Idade: 36 anos Sexo: Feminino

Histórico Médico: Paciente diagnosticada com gastrite atrófica relata desconforto abdominal e gastrointestinal, como dores, náuseas e vômitos, assim como perda de apetite por dores na região bucal. Porém, também se queixa de cansaço excessivo, tontura acompanhada de visão turva, dificuldades de respiração e formigamento frequente em pés e mãos. Após exame físico, apresenta pele pálida de aparência amarelada e língua edemaciada.

Sinais: Palidez, icterícia e glossite.

Sintomas: Dor abdominal, náuseas, vômitos, dor em mucosa, fadiga, tontura, dispneia e neuropatia.

Parâmetro	Resultado	Valor de Referência (M)
Eritrócitos	2,7 milhões/mm³	3,9- 5,1 milhões/mm³
Hemoglobina	9,9 g/dL	11,5 - 14,5 g/dL
Hematócrito	28%	35 - 46%
RDW	20%	12 -15%
VCM	103,7 fL	81 - 100 fL
HCM	36,6 pg	26- 32 pg
CHCM	35,3 g/dL	30 -35 g/dL
Leucócitos	7.249	2.880 - 9.970/mm³
Segmentados	5.187	610 - 6.475/mm³
Eosinófilos	371	0 - 550/mm³
Basófilos	0	O - 72/mm³
Linfócitos	l.562	800 - 3.415/mm³
Monócitos	146	22- 690/mm³
Plaquetas	295.000/mm³	130.000 – 300.000/mm³

Perfil Bioquímico		
Parâmetro	**Resultado**	**Valor de Referência**
Bilirrubina total	3,7 mg/dL	0,1 -1,2 mg/dL
Bilirrubina direta	0,5 mg/dL	0,0 - 0,3 mg/d L
Bilirrubina indireta	3,2 mg/dL	0,1 - 1,0 mg/dL
LDH	319 U/L	140 - 280 U/L
Níveis de vitamina B12	65 pg/dL	200 - 900 pg/mL
Níveis de vitamina B9	15 ng/dL	3 - 17 ng/mL

Teste de Schilling	
Parâmetro	**Resultado**
Primeira etapa: administração de B12	Absorção baixa
Segunda etapa: administração de FI	Absorção baixa

Teste de Anticorpos	
Parâmetro	**Resultado**
Anticorpos antifator intrínseco	Positivo
Anticorpos anticélulas parietais	Negativo

Distensão	
Anisocitose	**Morfologia**
Macrocitose	Neutrófilos Hipersegmentados
	Ovalócitos ++

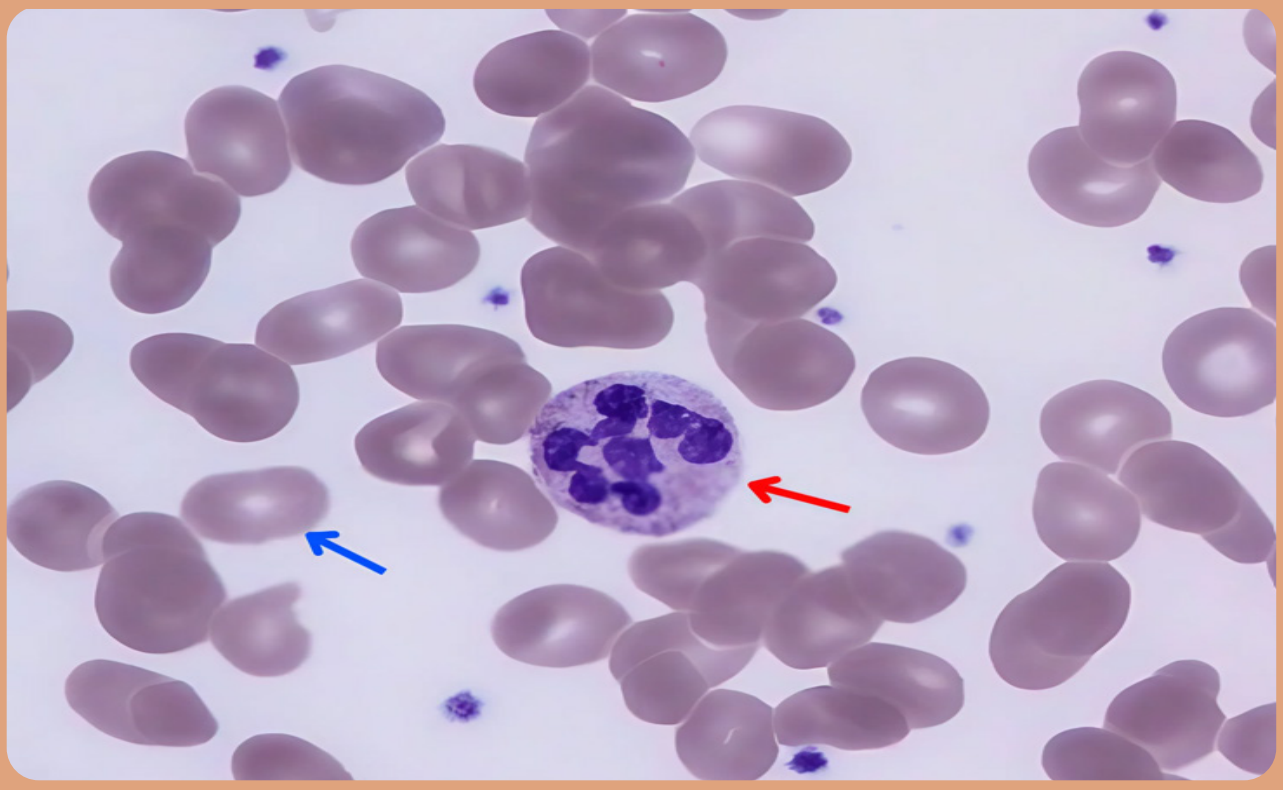

Neutrófilo Hipersegmentado

Ovalócito

CASO 5

FICHA MÉDICA

Paciente: J.J.A. Idade: 68 anos Sexo: Feminino

Histórico Médico: Paciente internada por infecções recorrentes, apresenta febre, aparência pálida e cansada e relata sensação de fraqueza, tonturas e falta de ar, mesmo sem realizar grandes esforços. No corpo, nota-se manchas vermelhas (petéquias) e sangramento das mucosas, como nariz e gengivas.

Sintomas: Febre, palidez, petéquias e leve hemorragia interna.

Sinais: Fadiga, fraqueza, tontura e dispneia.

Parâmetro	Resultado	Valor de Referência (M)
Eritrócitos	2,0 milhões/mm³	3,9 - 5,1 milhões/mm³
Hemoglobina	4,9 g/dL	11,5 - 14,5 g/dL
Hematócrito	19%	35 - 46%
RDW	18%	12 -15%
VCM	95 fL	81 -100 fL
HCM	24,5 pg	26 - 32pg
CHCM	25,7 g/dL	30 - 35 g/dL
Leucócitos	1.869	2.880 - 9.970/mm³
Segmentados	421	610 - 6.475/mm³
Eosinófilos	152	0 - 550/mm³
Basófilos	0	0 - 72/mm³
Linfócitos	812	800 - 3.415/mm³
Monócitos	63	22- 690/mm ³
Plaquetas	75.000/mm³	130.000 – 300.000/mm³

Exame de Medula óssea	
Aspiração	Hipoplasia com predomínio de células adiposas.

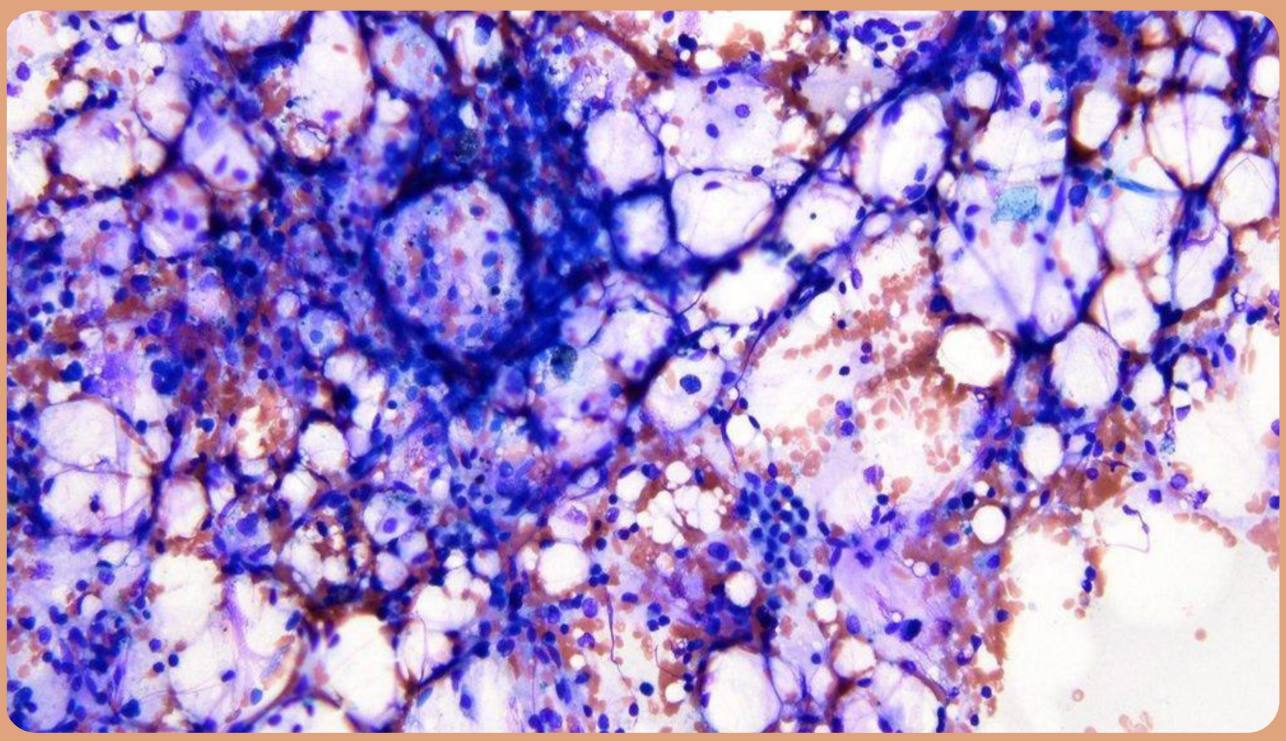

Distensão	
Anisocitose	**Morfologia**
Normocitose	Sem poiquilocitoses significativas
Hipocromia	

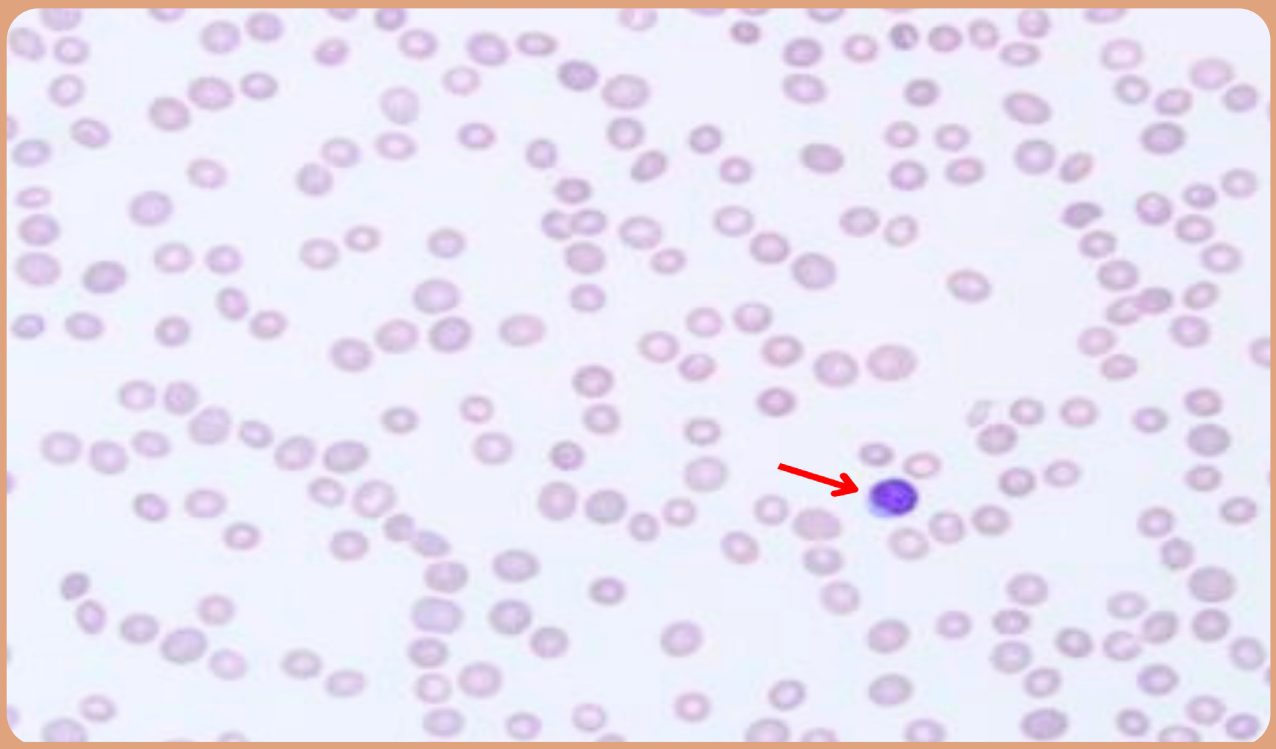

Linfócito

CASOS CLÍNICOS

ANEMIAS REGENERATIVAS

CASO 6

FICHA MÉDICA

Paciente: I.B.F. Idade: 23 anos Sexo: Masculino

Histórico Médico: Paciente relata ser fisicamente ativo, porém, nas últimas duas semanas, tem sentido cansaço excessivo e falta de ar após realizar seus exercícios físicos. Também ressalta que sentiu febre e dores abdominais durante esse período. Possui a pele clara, de aparência quase pálida e levemente amarelada, assim como suas escleras.

Sintomas: Febre, palidez e icterícia.

Sinais: Fadiga, dispneia e dor abdominal.

Parâmetro	Resultado	Valor de Referência (H)
Eritrócitos	4,1 milhões/mm³	4,4 - 5,8milhões/mm³
Hemoglobina	11,3 g/dL	13 - 17 g/dL
Hematócrito	31%	40 - 52%
RDW	18%	12 -15%
VCM	75,6 fL	81 - 100 fL
HCM	27,56 pg	27 - 32 pg
CHCM	36,4 g/dL	31 - 35 g/dL
Leucócitos	5.624	2.840 - 9.440/mm³
Segmentados	2.517	575 - 5.970/mm³
Eosinófilos	221	O - 660/mm³
Basófilos	0	O - 62/mm³
Linfócitos	2.528	720 - 3.370/mm³
Monócitos	397	11 - 812/mm³
Plaquetas	258.000/m m³	130.000 - 300.000/mm³

Perfil Bioquímico		
Parâmetro	**Resultado**	**Valor de Referência**
Bilirrubina total	2,0 mg/dL	0,1 -1,2 mg/dL
Bilirrubina direta	0,2 mg/dL	0,0 - 0,3 mg/d L
Bilirrubina indireta	1,8 mg/dL	0,1 -1,0 mg/dL
LDH	314 U/L	140 - 280 U/L

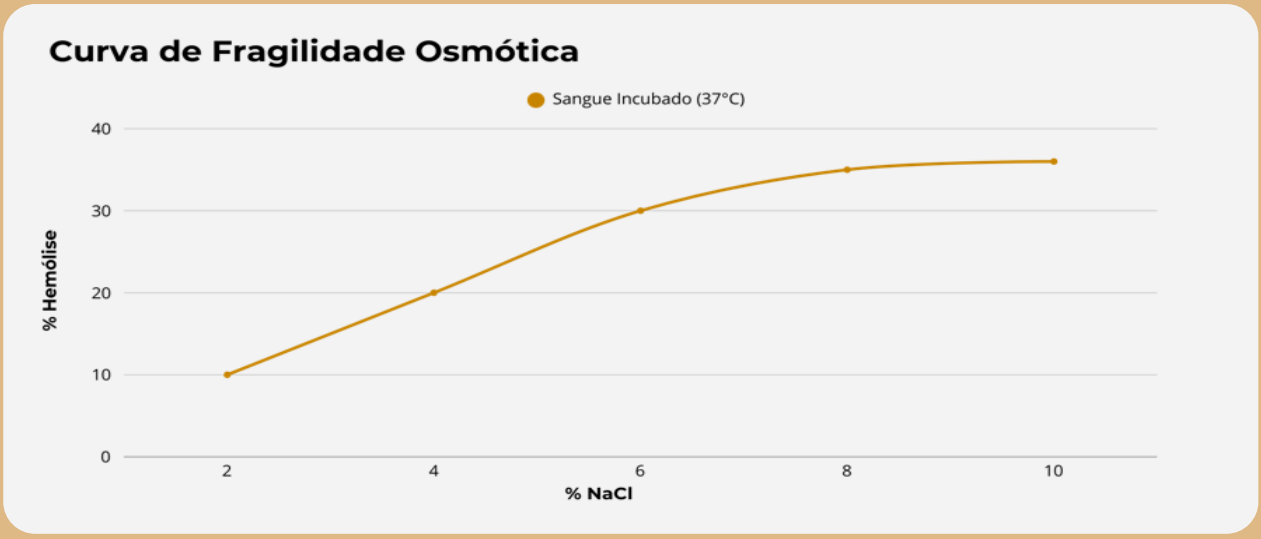

Distensão	
Anisocitose	**Poiquilocitoses**
Microcitose	Esferócitos ++++
Hipercromia	
Policromasia	

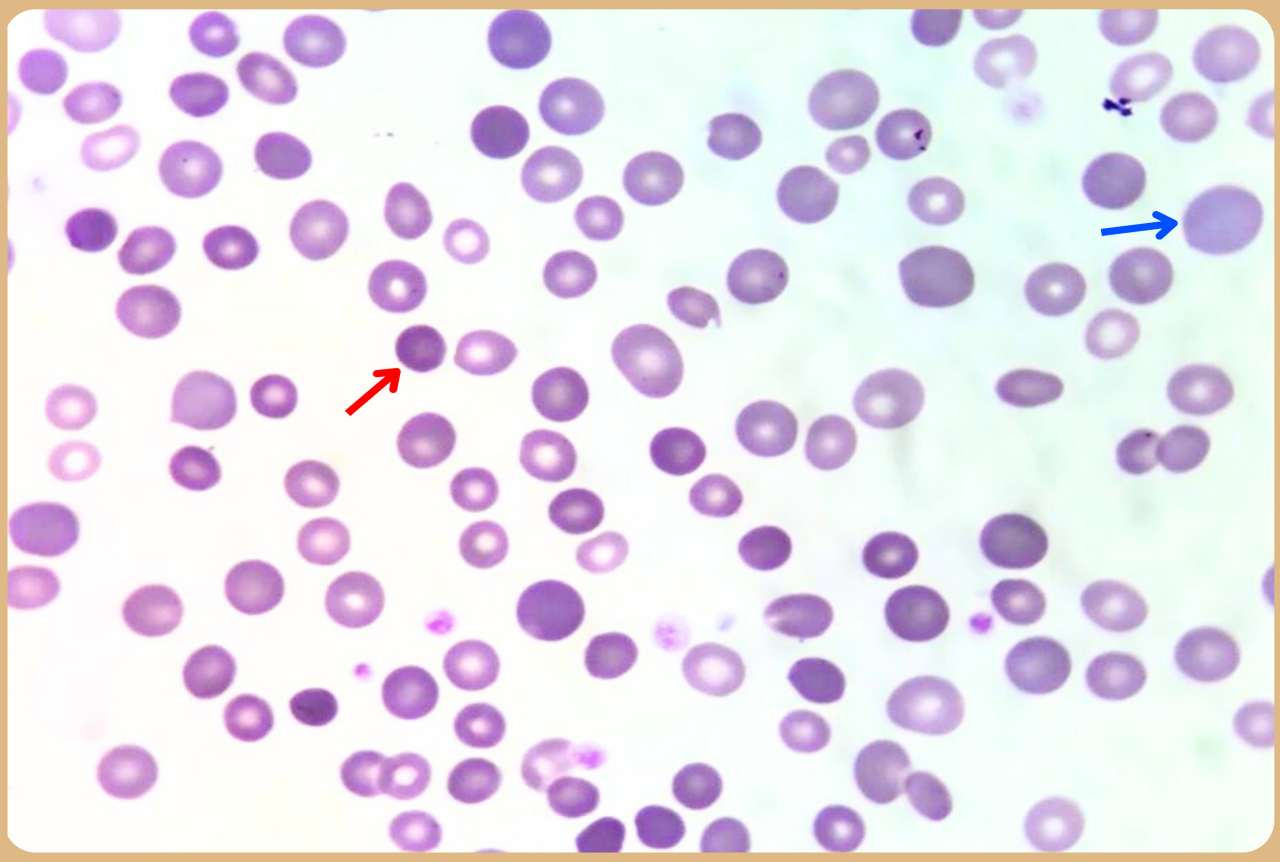

Esferócito

Policromasia

CASO 7

FICHA MÉDICA

Paciente: M.S.G. Idade: 22 anos Sexo: Feminino

Histórico Médico: Paciente relata dor aguda nos ossos e nas articulações que começou de forma súbita e tem piorado progressivamente. Além da dor, ela experimentou episódios de fadiga extrema e dificuldades respiratórias após atividades simples em sua rotina. Também é notável palidez e icterícia em sua pele.

Sintomas: Palidez e icterícia.

Sinais: Dor nos ossos e articulações, fadiga e dispneia.

Parâmetro	Resultado	Valor de Referência (M)
Eritrócitos	2,6 milhões/mm³	3,9- 5,1 milhões/mm³
Hemoglobina	7,8 g/dL	11,5 - 14,5 g/dL
Hematócrito	23%	35 - 46%
RDW	20%	12 -15%
VCM	88,5 fL	81 - 100 fL
HCM	30 pg	26 - 32pg
CHCM	34 g/dL	30 - 35g/dL
Leucócitos	8.987	2.880 - 9.970/mm³
Segmentados	4.725	610 - 6.475/mm³
Eosinófilos	277	O - 550/mm³
Basófilos	0	O - 72/mm³
Linfócitos	2.875	800 - 3.415/mm³
Monócitos	412	22- 690/mm³
Plaquetas	236.000/mm³	130.000 – 300.000/mm³

Perfil Bioquímico		
Parâmetro	**Resultado**	**Valor de Referência**
Bilirrubina total	2,1 mg/dL	0,1 -1,2 mg/dL
Bilirrubina direta	0,1 mg/dL	0,0 - 0,3 mg/d L
Bilirrubina indireta	2,0 mg/dL	0,1 -1,0 mg/dL
LDH	310 U/L	140 - 280 U/L

Eletroforese de Hemoglobina		
Parâmetro	**Resultado**	**Valor de Referência**
Hemoglobina A	Ausente	95 - 98%
Hemoglobina A2	2%	2 - 3%
Hemoglobina F	5%	0 -1%
Hemoglobina S	91%	Ausente
Hemoglobina C	Ausente	Ausente

Distensão	
Anisocitose	**Morfologia**
Eritroblastos	Esquizócitos +
	Codócitos ++
	Drepanócitos +++
	Pontilhado basófilo
	Corpúsculos de Howell-Jolly

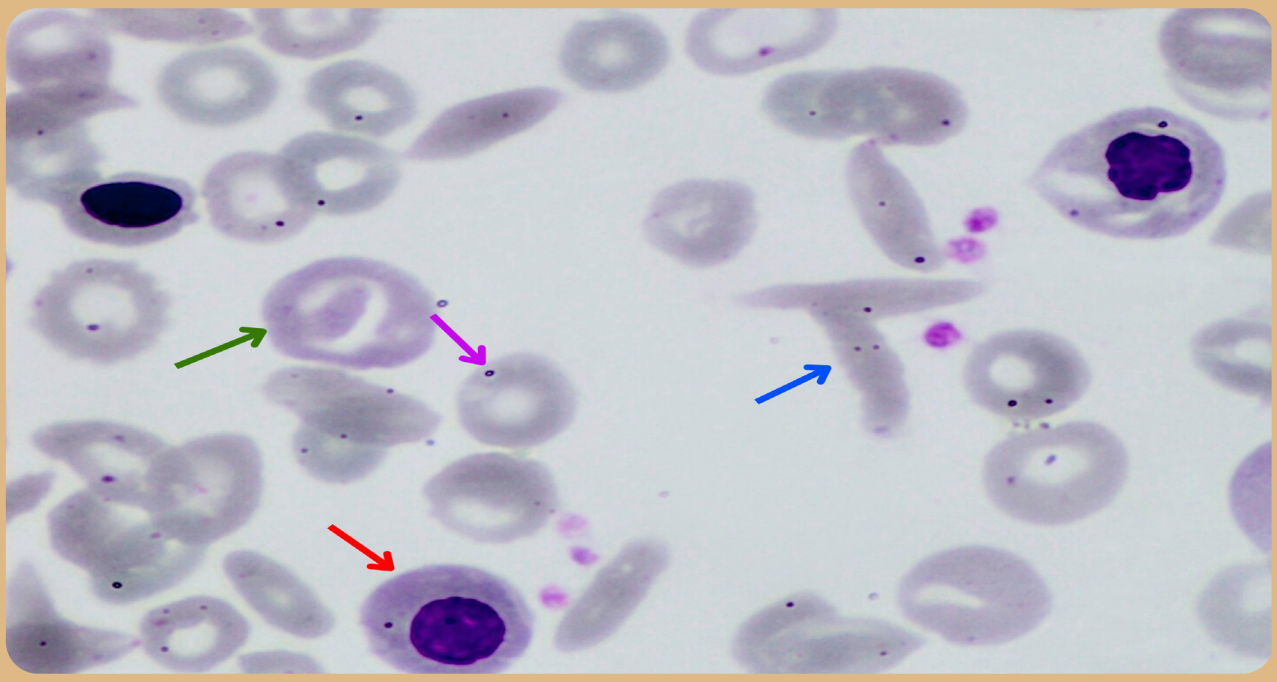

Eritroblasto

Drepanócito

Codócito

Corpúsculo de Howell-Jolly

CASO 8

FICHA MÉDICA

Paciente: N.B.C Idade: 28 anos Sexo: Feminino

Histórico Médico: Paciente relata que possui crises de dor nas articulações há anos, porém, no último ano, essas crises têm piorado muito e acontecido com maior frequência, geralmente acompanhadas de falta de ar. Foi diagnosticada com anemia crônica quando criança, o que explica sua pele moderadamente pálida e, desde então, faz monitoramento por meio de exames de triagem, apenas. Chama atenção uma leve icterícia em suas escleras.

Sintomas: Palidez moderada e icterícia leve.

Sinais: Dor nas articulações e dispneia.

Parâmetro	Resultado	Valor de Referência (M)
Eritrócitos	2,5 milhões/mm³	3,9- 5,1 milhões/mm³
Hemoglobina	7,9 g/dL	11,5 - 14,5 g/dL
Hematócrito	24,3%	35 - 46%
RDW	37%	12 -15%
VCM	97,2 fL	81 -100 fL
HCM	31,6 pg	26 - 32 pg
CHCM	32,5 g/dL	30 - 35g/dL
Leucócitos	7.245	2.880 - 9.970/mm³
Segmentados	4.168	610 - 6.475/mm³
Eosinófilos	398	0 - 550/mm³
Basófilos	0	0 - 72/mm³
Linfócitos	2.469	800 - 3.415/mm³
Monócitos	154	22- 690/mm³
Plaquetas	297.000/mm³	130.000 – 300.000/mm³

Perfil Bioquímico		
Parâmetro	**Resultado**	**Valor de Referência**
Bilirrubina total	3 mg/dL	0,1 -1,2 mg/dL
Bilirrubina direta	0 mg/dL	0,0 - 0,3 mg/d L
Bilirrubina indireta	3 mg/dL	0,1 -1,0 mg/dL
LDH	300 U/L	140 - 280 U/L

Eletroforese de Hemoglobina		
Parâmetro	**Resultado**	**Valor de Referência**
Hemoglobina A	3%	95 - 98%
Hemoglobina A2	2%	2 - 3%
Hemoglobina F	1%	0 -1%
Hemoglobina S	40%	Ausente
Hemoglobina C	45%	Ausente

Distensão	
Anisocitose	**Morfologia**
Normocitose	Drepanócitos ++
Policromasia	Acantócitos +
	Codócitos ++++

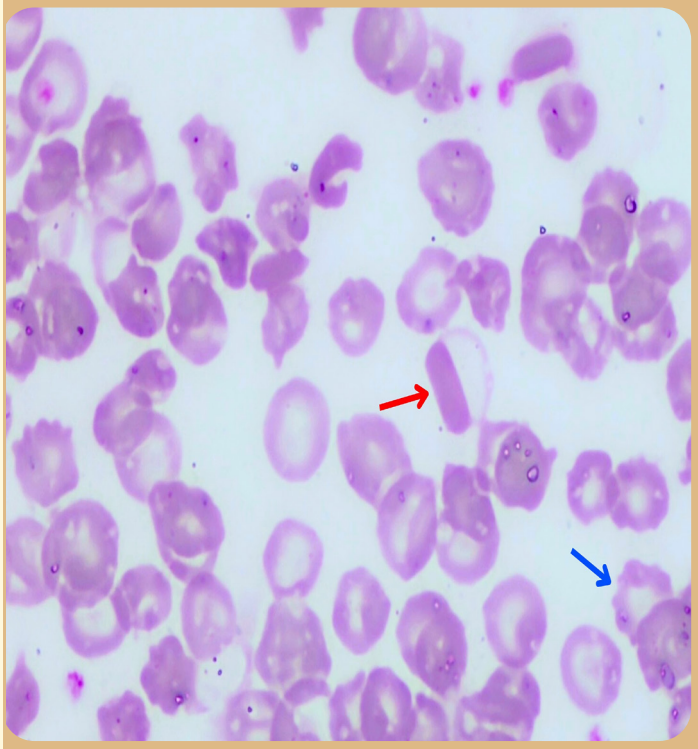

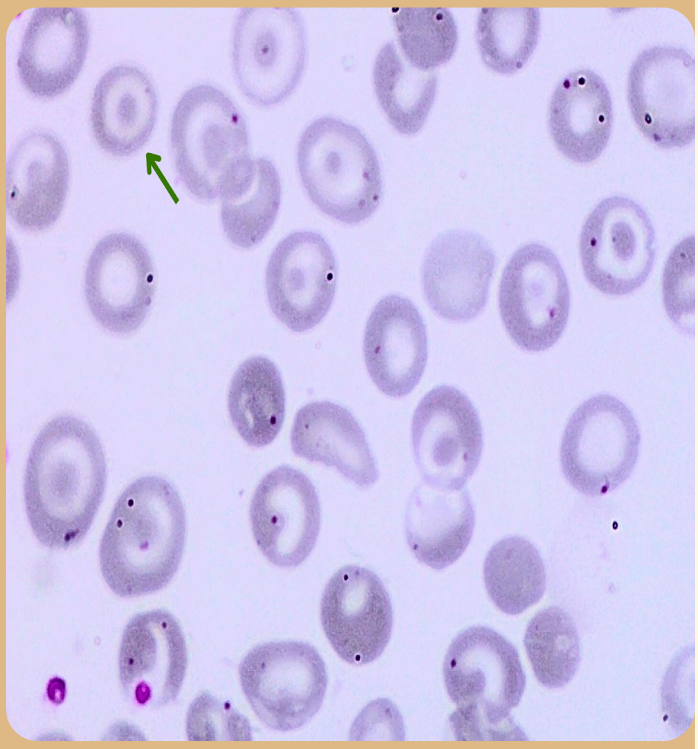

Cristal de HbC

Acantócito

Codócito

CASO 9

FICHA MÉDICA

Paciente: L.C.P. Idade: 6 anos Sexo: Masculino

Histórico Médico: Paciente se queixa, a princípio, de dor abdominal forte. Os pais relatam que notaram fadiga extrema e dificuldades respiratórias após brincar e mesmo após uma noite de sono tranquila. Além disso, enfatizam que sua pele aparenta estar pálida, visto que antes era mais "corada" e não possuía essa aparência amarelada como agora. Durante a consulta, é notável estatura abaixo da média para sua idade.

Sintomas: Palidez, icterícia e baixa estatura.

Sinais: Dor abdominal, fadiga e dispneia.

Parâmetro	Resultado	Valor de Referência (H)
Eritrócitos	4,3 milhões/mm ^{3}	4,4 - 5,8milhões/mm^3
Hemoglobina	11 g/dL	13 - 17 g/dL
Hematócrito	34,2%	40 - 52%
RDW	21%	12 -15%
VCM	79,5 fL	81 -100 fL
HCM	25,5 pg	27 - 32 pg
CHCM	32,1 g/dL	31 - 35 g/dL
Leucócitos	6.894	2.840 - 9.440/m m^3
Segmentados	3.681	575 - 5.970/mm^3
Eosinófilos	482	0 - 660/mm^3
Basófilos	0	0 - 62/mm^3
Linfócitos	2.615	720 - 3.370/mm^3
Monócitos	478	11 - 812/mm^3
Plaquetas	268.000/mm^3	130.000 - 300.000/mm^3

Perfil Bioquímico		
Parâmetro	**Resultado**	**Valor de Referência**
Bilirrubina total	2 mg/dL	0,1 -1,2 mg/dL
Bilirrubina direta	O mg/dL	0,0 - 0,3 mg/d L
Bilirrubina indireta	2 mg/dL	0,1 -1,0 mg/dL
LDH	361 U/L	140 - 280 U/L

Eletroforese de Hemoglobina		
Parâmetro	**Resultado**	**Valor de Referência**
Hemoglobina A	30%	95- 98%
Hemoglobina A2	5%	2 - 3%
Hemoglobina F	65%	0 -1%
Hemoglobina S	Ausente	Ausente
Hemoglobina C	Ausente	Ausente

Distensão	
Anisocitose	**Morfologia**
Microcitose	Esquizócitos ++
Hipocromia	Ovalócitos +
Policromasia	Dacriócitos ++
Eritroblastos	Corpúsculos de Howell-Jolly

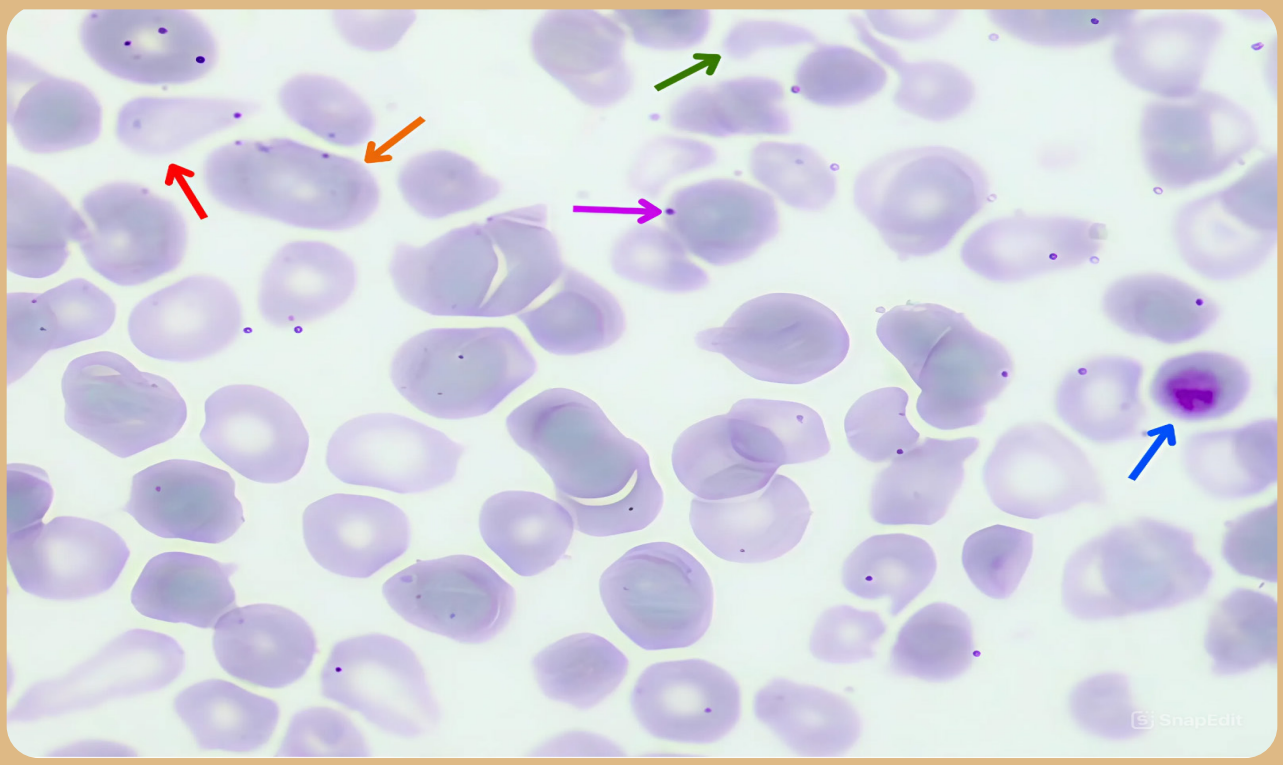

Dacriócito

Eritroblasto

Esquizócito

Corpúsculo de Howell-Jolly

Ovalócito

CASO 10

FICHA MÉDICA

Paciente: B.M.A. Idade: RN Sexo: Masculino

Histórico Médico: Paciente de três semanas com icterícia persistente e dificuldade alimentar. A cor amarelada de sua pele foi notada logo após o nascimento, porém aumentou progressivamente nas duas últimas semanas e a dificuldade alimentar se dá pela frequente sonolência durante a amamentação.

Sintomas: Icterícia generalizada.

Sinais: Fadiga excessiva.

Parâmetro	Resultado	Valor de Referência (RN)
Eritrócitos	2,3 milhões/mm³	4,0 - 6,0 milhões/mm³
Hemoglobina	6,1g/dL	11 - 15 g/dL
Hematócrito	20%	33 - 45%
RDW	19%	12 - 15%
VCM	86,9 fL	95-105 fL
HCM	26,5 pg	30 - 35 pg
CHCM	30,5 g/dL	32 - 36 g/dL
Leucócitos	7.657	5.000 - 15.000/mm³
Segmentados	4.269	l.500 - 7.S00/mm³
Eosinófilos	245	50 - 400/mm³
Basófilos	0	0 - l00/mm³
Linfócitos	8.975	2.000 - 10.000/mm³
Monócitos	482	100 - 800/mm ³
Plaquetas	325.000/mm³	150.000 - 400.000/mm

Perfil Bioquímico		
Parâmetro	**Resultado**	**Valor de Referência**
Bilirrubina total	2,0 mg/dL	0,1 -1,2 mg/dL
Bilirrubina direta	0,2 mg/dL	0,0 - 0,3 mg/d L
Bilirrubina indireta	1,8 mg/dL	0,1 -1,0 mg/dL
LDH	325 U/L	140 - 280 U/L

Eletroforese de Hemoglobina		
Parâmetro	**Resultado**	**Valor de Referência**
Hemoglobina A	Ausente	95 - 98%
Hemoglobina A2	1%	2 - 3%
Hemoglobina F	92%	0 -1%
Hemoglobina S	Ausente	Ausente
Hemoglobina C	Ausente	Ausente

Distensão	
Anisocitose	**Morfologia**
Microcitose	**Esquizócitos ++**
Hipocromia	**Corpúsculos de Howell-Jolly**
Policromasia	**Pontilhado basófilo**
Eritroblastos	

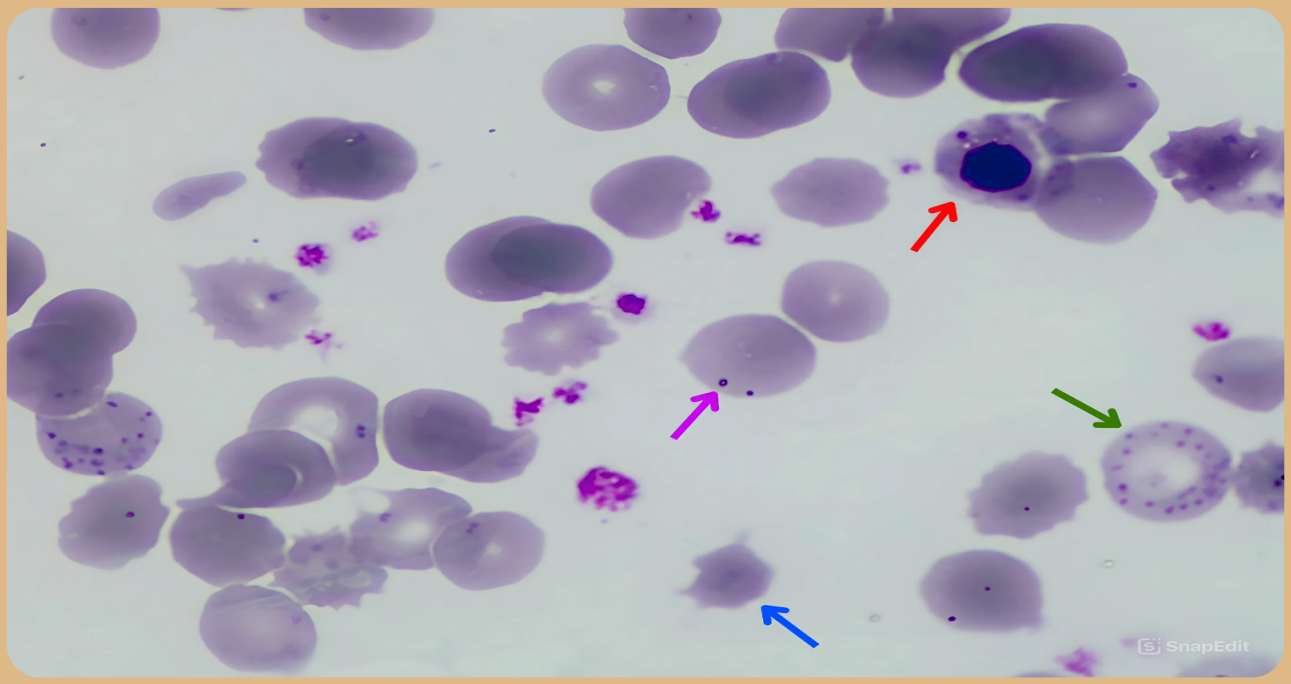

Eritroblasto

Esquizócito

Pontilhado Basófilo

Corpúsculo de Howell-Jolly

CASO 11

FICHA MÉDICA

Paciente: M.O.V Idade: 30 anos Sexo: Feminino

Histórico Médico: Paciente apresenta queixa de fadiga intensa após atividades simples e episódios recorrentes de dor abdominal, que têm aumentado nas últimas semanas. Também se nota uma coloração amarelada na pele e nos olhos.

Sintomas: Icterícia.

Sinais: Fadiga e dor abdominal.

Parâmetro	Resultado	Valor de Referência (M)
Eritrócitos	3,1 milhões/mm³	3,9- 5,1 milhões/mm³
Hemoglobina	7,9 g/dL	11,5 - 14,5 g/dL
Hematócrito	25%	35 - 46%
RDW	22%	12 -15%
VCM	80,6 fL	81 -100 fl
HCM	25,4 pg	26 - 32 pg
CHCM	31,6 g/dL	30 - 35g/dL
Leucócitos	6.259	2.880 - 9.970/mm³
Segmentados	4.726	610 - 6.475/mm³
Eosinófilos	395	0 - 550/mm³
Basófilos	0	0 - 72/mm³
Linfócitos	2.167	800 - 3.415/mm³
Monócitos	548	22- 690/mm³
Plaquetas	248.000/mm³	130.000 – 300.000/mm³

Perfil Bioquímico		
Parâmetro	**Resultado**	**Valor de Referência**
Bilirrubina total	2,3 mg/dL	0,1 -1,2 mg/dL
Bilirrubina direta	0,0 mg/dL	0,0 - 0,3 mg/d L
Bilirrubina indireta	2,3 mg/dL	0,1 -1,0 mg/dL
LDH	318 U/L	140 - 280 U/L

Eletroforese de Hemoglobina		
Parâmetro	**Resultado**	**Valor de Referência**
Hemoglobina A	20%	95 - 98%
Hemoglobina A2	3%	2 - 3%
Hemoglobina F	1%	0 -1%
Hemoglobina S	Ausente	Ausente
Hemoglobina C	45%	Ausente

Distensão	
Anisocitose	**Morfologia**
Microcitose	**Codócitos +++**
Hipocromia	**Esferócitos ++**
	Esquizócitos +

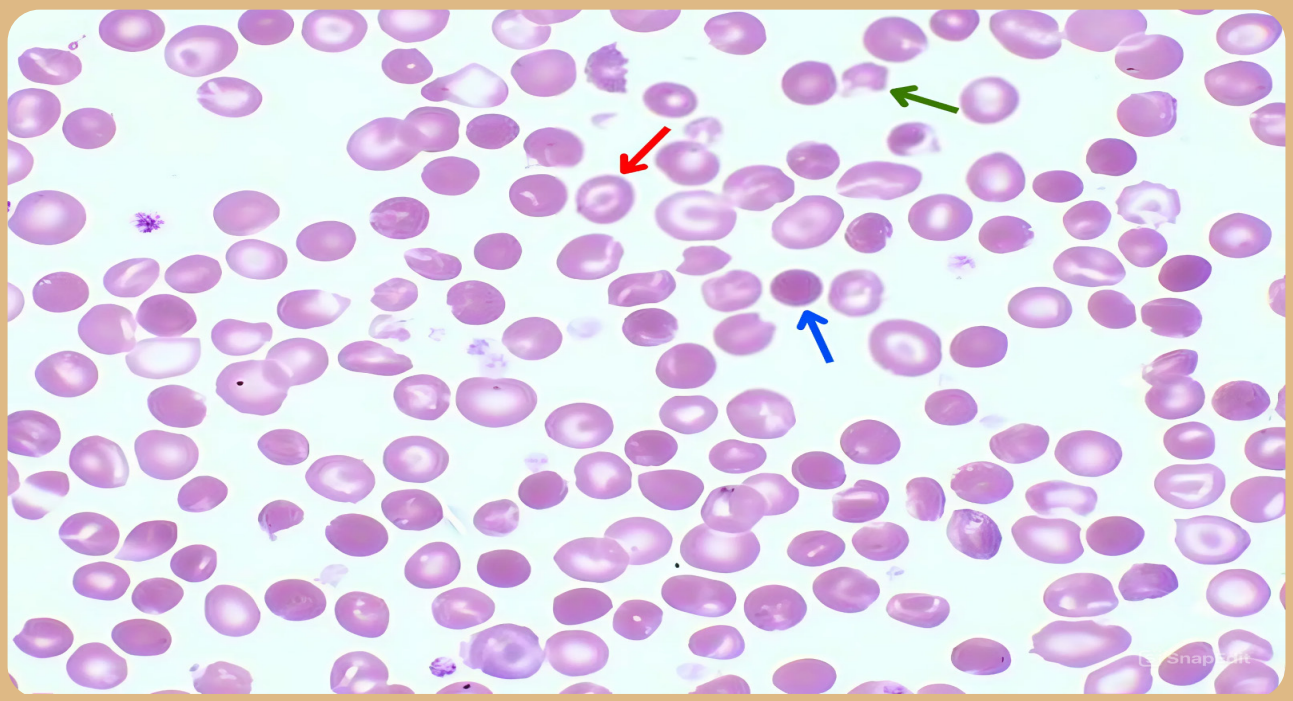

Codócito

Esferócito

Esquizócito

CASOS CLÍNICOS

ANEMIAS DIVERSAS

CASO 12

FICHA MÉDICA

Paciente: P.C.A Idade: RN Sexo: Feminino

Histórico Médico: Paciente com apenas três dias de vida apresenta dificuldades alimentares durante a amamentação e suspeita de desconforto abdominal acompanhada de dor. Também apresenta pele e escleras amareladas desde as primeiras 36 horas de vida.

Sintomas: Palidez e icterícia intensa.

Sinais: Suposta dor abdominal.

Parâmetro	Resultado	Valor de Referência (RN)
Eritrócitos	3,7 milhões/mm³	4,0 - 6,0 milhões/mm³
Hemoglobina	9,9 g/dL	11 - 15 g/dL
Hematócrito	28%	33 - 45%
RDW	29%	12 - 15%
VCM	75,6 fL	95 -105 fL
HCM	26,7 pg	30 - 35 pg
CHCM	35,3 g/dL	32 - 36 g/dL
Leucócitos	7.657	5.000 - 15.000/mm³
Segmentados	6.374	1.500 - 7.500/mm³
Eosinófilos	325	50 - 400/mm³
Basófilos	0	0 - l00/mm³
Linfócitos	8.369	2.000 - 10.000/mm³
Monócitos	558	100 - 800/mm³
Plaquetas	300.000/mm³	130.000 – 300.000/mm³

Perfil Bioquímico		
Parâmetro	**Resultado**	**Valor de Referência**
Bilirrubina total	5,0 mg/dL	0,1 – 1,2 mg/dL
Bilirrubina direta	0,2 mg/dL	0,0 - 0,3 mg/dL
Bilirrubina indireta	4,8 mg/dL	0,1 -1,0 mg/dL
LDH	339U/L	140 - 280 U/L

Eletroforese de Hemoglobina		
Parâmetro	**Resultado**	**Valor de Referência**
Hemoglobina A	1%	0 - 1%
Hemoglobina A2	0,5%	0 - 1%
Hemoglobina F	91%	70 - 90%
Hemoglobina S	Ausente	Ausente
Hemoglobina C	Ausente	Ausente

Distensão	
Anisocitose	**Morfologia**
Microcitose	**Eliptócitos ++**
Hipocromia	**Ovalócitos ++**
Policromasia	**Esquizócitos +**

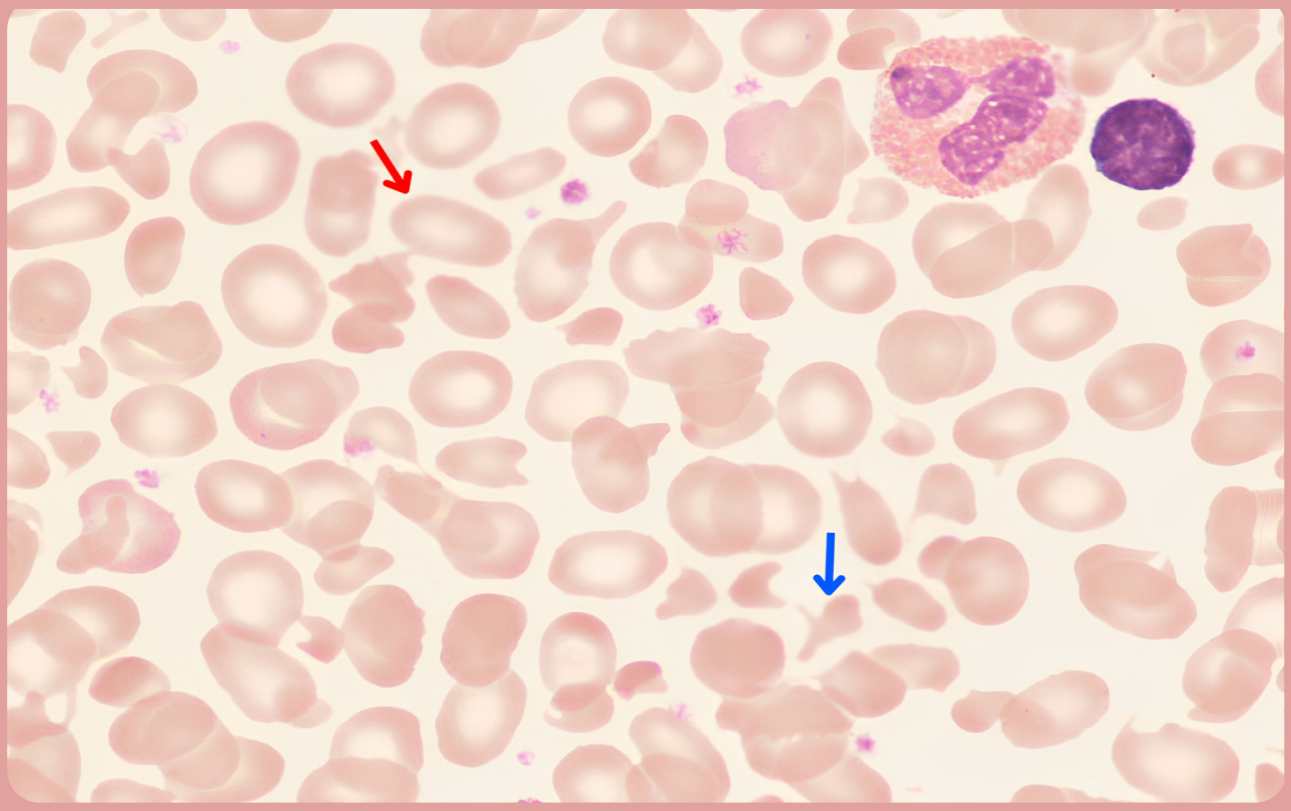

Fonte: Sivaguru, Simini e Bain (2022).

Ovalócito

Esquizócito

CASO 13

FICHA MÉDICA

Paciente: J.L.G Idade: 45 anos Sexo: Masculino

Histórico Médico: Residente em uma área rural endêmica no interior de Minas Gerais, Brasil, apresenta-se ao serviço de saúde com queixas de febre persistente há duas semanas, fadiga intensa, mialgia e perda de peso involuntária de 3 kg. O paciente relata episódios recentes de palpitações e dispneia ao esforço mínimo. Ele não tem histórico de doenças crônicas conhecidas e refere morar em uma casa de construção simples, com presença frequente de insetos, incluindo barbeiros.

Sintomas: Febre e perda de peso.

Sinais: Fadiga, dor muscular, palpitações e dispneia.

Parâmetro	Resultado	Valor de Referência (H)
Eritrócitos	3,7 milhões/mm³	4,4 - 5,8milhões/mm³
Hemoglobina	11,3 g/dL	13 - 17 g/dL
Hematócrito	29%	40 -52%
RDW	20%	12 -15%
VCM	78,3 fL	81 -100 fL
HCM	30,5 pg	27 -32 pg
CHCM	38,9 g/dL	31 - 35 g/dL
Leucócitos	12.574	2.840 - 9.440/mm³
Segmentados	9.632	575 - 5.970/mm³
Eosinófilos	589	O - 660/mm³
Basófilos	0	O - 62/mm³
Linfócitos	612	720 - 3.370/mm³
Monócitos	697	11 - 812/mm³
Plaquetas	257.000/mm³	130.000 - 300.000/mm³

Perfil Ferro		
Parâmetro	**Resultado**	**Valor de Referência**
Ferritina	100 ng/dL	15 - 150 ng/mL
Ferro sérico	40 µg/dL	60 -170 µg/dL
Saturação da transferrina	36%	20 - 50%
Transferrina	254 mg/dL	200 - 360 mg/dL
TIBC ou CTLF	512 µg/dL	250 - 450 µg/dL

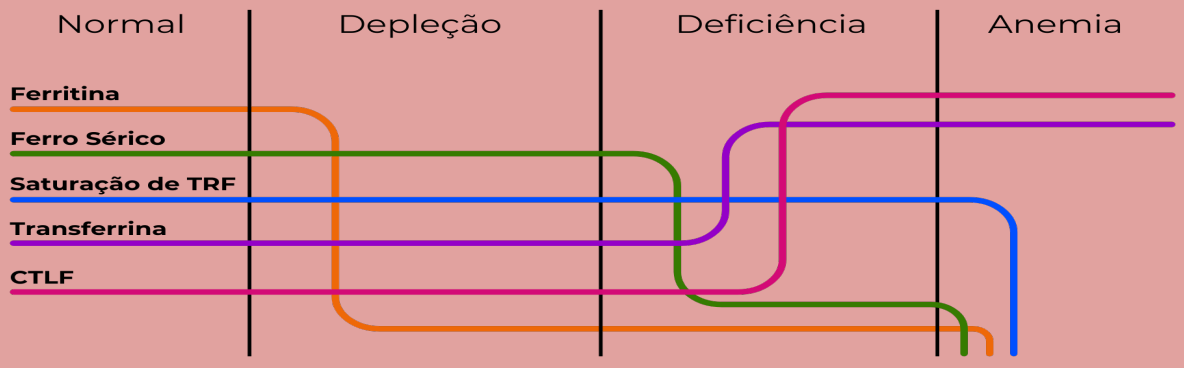

Distensão	
Anisocitose	**Morfologia**
Normocitose	Equinócitos ++
Hipocromia	Ovalócitos +
Policromasia	Hematozoários

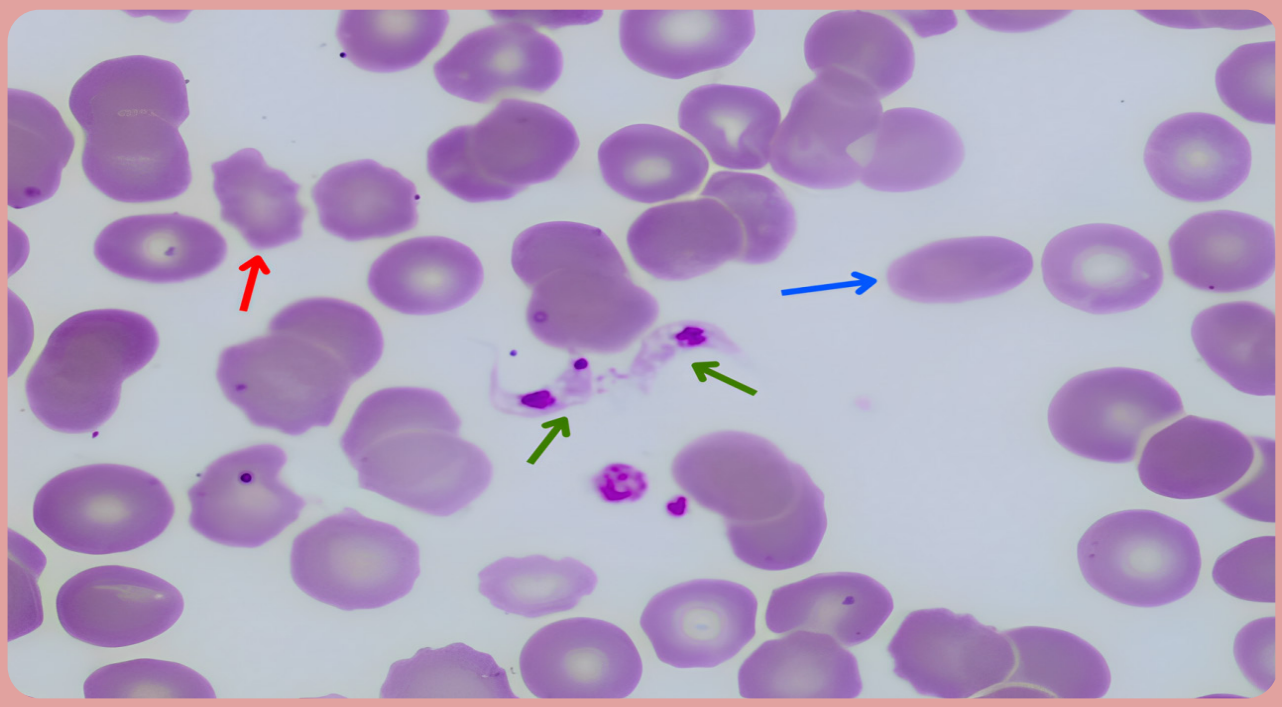

Equinócito
Ovalócito
Trypanossoma cruzi

CASO 14

FICHA MÉDICA

Paciente: B.F.S Idade: 91 anos Sexo: Masculino

Histórico Médico: Paciente com histórico de doença arterial coronária, insuficiência cardíaca, hipertensão e doença renal crônica chega ao pronto atendimento com queixas de dor no peito e falta de ar. Após avaliação, foi diagnosticado infarto agudo do miocárdio complicado por insuficiência cardíaca. Paciente realiza angioplastia e recebe furosemida EV. Após três dias de monitoramento, há uma mudança em seu quadro clínico.

Sintomas: Ausentes.

Sinais: Dor precordial e dispneia.

Parâmetro	Resultado	Valor de Referência (H)
Eritrócitos	1,98 milhões/mm³	4,4 - 5,8milhões/mm³
Hemoglobina	6,5 g/dL	13 - 17 g/dL
Hematócrito	20,3%	40 -52%
RDW	16%	12 -15%
VCM	102 fL	81 -100 fL
HCM	32,8 pg	27 - 32 pg
CHCM	32 g/dL	31 - 35 g/dL
Leucócitos	7.160	2.840 - 9.440/mm³
Segmentados	4.258	575 - 5.970/mm³
Eosinófilos	487	O - 660/mm³
Basófilos	O	O - 62/mm³
Linfócitos	2.648	720 - 3.370/mm³
Monócitos	621	11 - 812/mm³
Plaquetas	17l.OOO/mm³	130.000 - 300.000/mm³

Perfil Bioquímico		
Parâmetro	**Resultado**	**Valor de Referência**
Bilirrubina total	2,25 mg/dL	0,1 -1,2 mg/dL
Bilirrubina direta	0,68 mg/dL	0,0 - 0,3 mg/dL
Bilirrubina indireta	1,57 mg/dL	0,1 -1,0 mg/dL
LDH	300 U/L	140 - 280 U/L

Eletroforese de Hemoglobina		
Parâmetro	**Resultado**	**Valor de Referência**
Hemoglobina A	97%	95 - 98%
Hemoglobina A2	3%	2 - 3%
Hemoglobina F	1%	0 -1%
Hemoglobina S	Ausente	Ausente
Hemoglobina C	Ausente	Ausente

Distensão	
Anisocitose	**Morfologia**
Macrocitose	Esquizócitos ++
	Acantócitos ++
Policromasia	Equinócitos +
Eritroblastos	Corpúsculos de Howell-Jolly

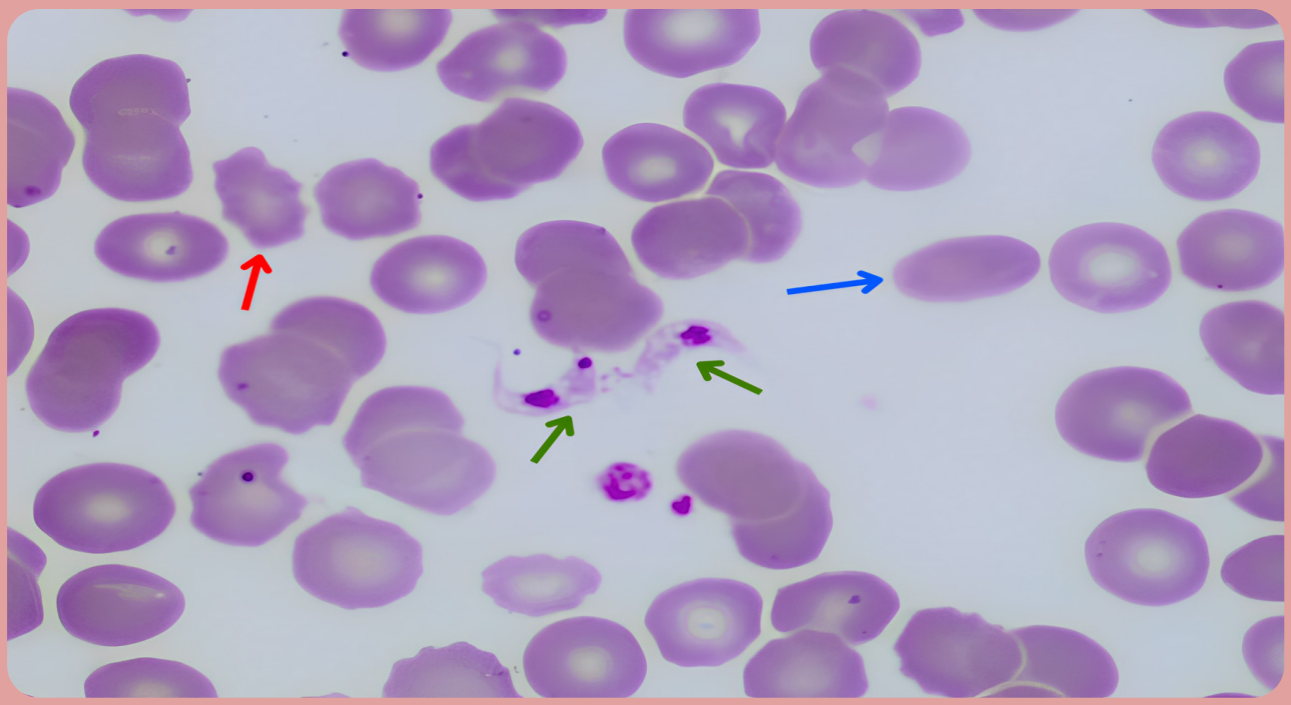

Policromasia

Corpúsculo de Howell-Jolly

Esquizócito

Equinócito

CASO 15

FICHA MÉDICA

Paciente: H.P.M. Idade: 66 anos Sexo: Masculino

Histórico Médico: Paciente diagnosticado com câncer de pulmão não escamoso de células não pequenas. Em seu terceiro ciclo de quimioterapia, foi administrado tislelizumabe, um anti-corpo monoclonal, em associação aos quimioterápicos. Dez dias após a administração, o paciente realizou exames de controle.

Sintomas: Ausentes.

Sinais: Ausentes.

Parâmetro	Resultado	Valor de Referência (H)
Eritrócitos	2,6 milhões/mm³	4,4 - 5,8 milhões/mm³
Hemoglobina	7,3 g/dL	13 - 17 g/dL
Hematócrito	20,5%	40 - 52%
RDW	18%	12 -15%
VCM	78,5 fL	81 -100 fL
HCM	28,1 pg	27 - 32 pg
CHCM	35,6 g/dL	31- 35 g/dL
Leucócitos	3.967	2.840 - 9.440/mm³
Segmentados	511	575 - 5.970/mm³
Eosinófilos	368	O - 660/mm³
Basófilos	0	O - 62/mm³
Linfócitos	745	720 - 3.370/mm³
Monócitos	795	11 - 812/mm³
Plaquetas	78.000/mm³	130.000 - 300.000/mm³

Exame de Medula Óssea	
Biópsia ou Aspiração	Hipocelularidade e ausência de infiltração de células malignas.

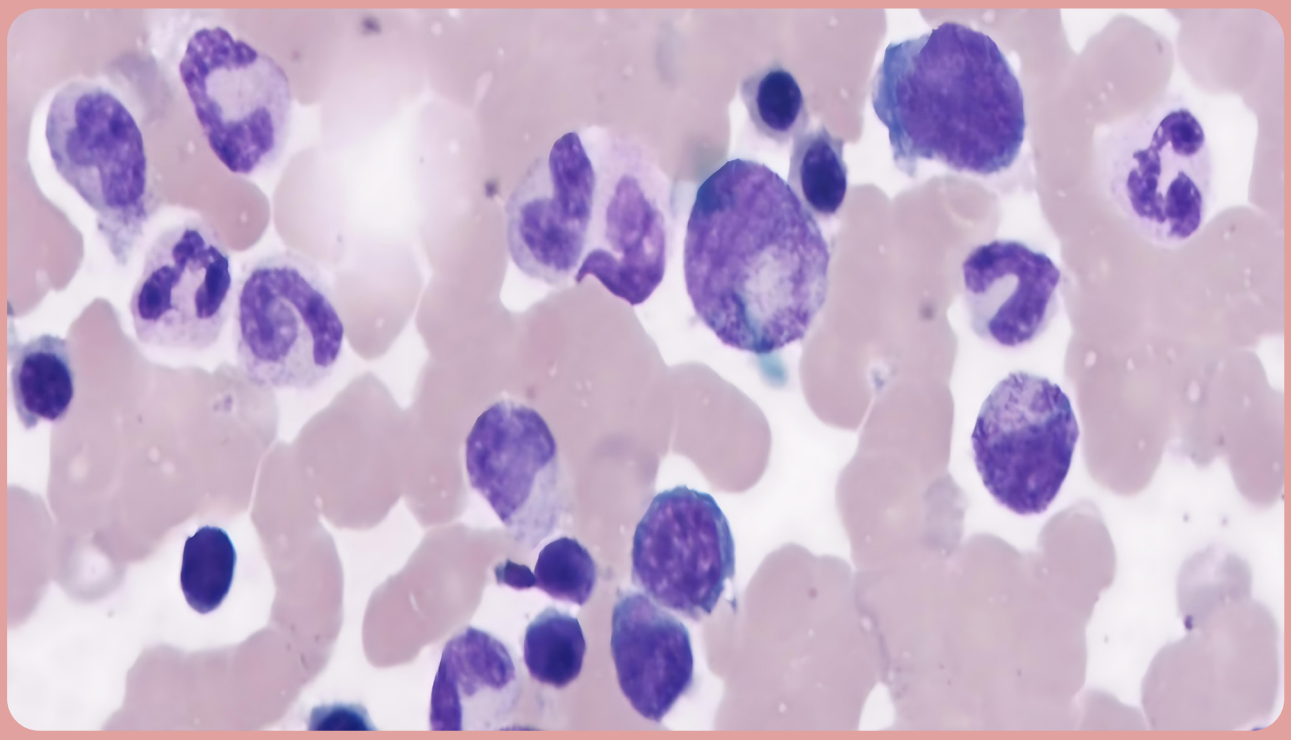

Distensão	
Anisocitose	**Morfologia**
Microcitose	Esquizócitos +++
Hipocromia	Ovalócitos ++

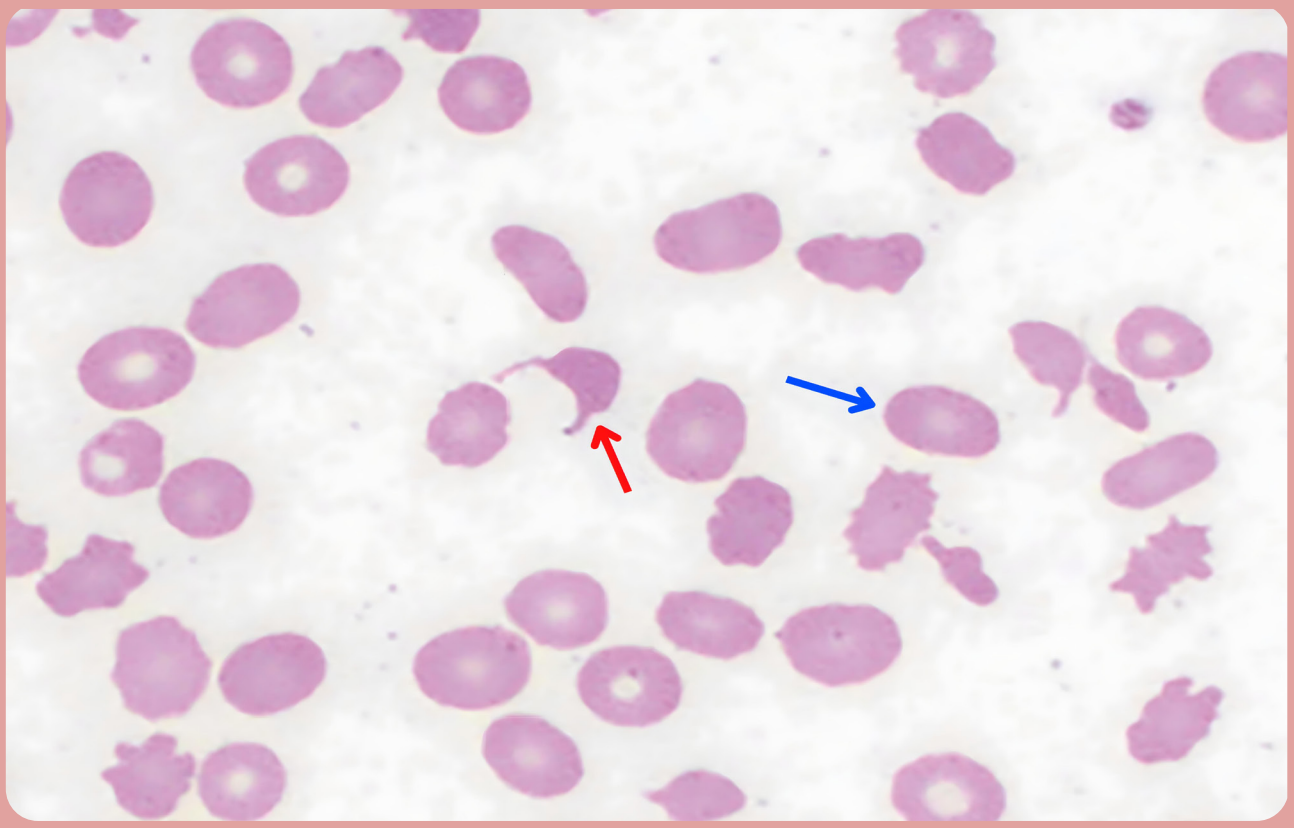

Fonte: Leaf et al. (2022).

Esquizócito

Ovalócito

DIAGNÓSTICO E DISCUSSÃO

Anemias arregenerativas

CASO 1

Discussão: Paciente apresenta sinais e sintomas clássicos de uma anemia, como palidez, queda capilar, unhas quebradiças, fadiga e dispneia. O que gera a suspeita de anemia ferropriva neste caso é a glossite e as unhas com formato côncavo. Analisando os exames, podemos chegar ao diagnóstico:

- **Hemograma:** confirma o quadro de anemia com os valores baixos da contagem de eritrócitos, hemoglobina e hematócrito.
- **Perfil de ferro:** confirma que essa anemia se deve à falta de ferro, assim como também nos mostra que o paciente já está de fato na fase anêmica da doença devido aos valores baixos de ferritina, ferro sérico e saturação da transferrina.
- **Distensão:** indica anemia ferropriva pela presença de hemácias microcíticas, hipocrômicas e poiquilocitoses características do quadro, principalmente os eliptócitos.

Diagnóstico: anemia ferropriva ou ferropênica.

CASO 2

Discussão: Paciente apresenta sinais e sintomas clássicos de uma anemia, como palidez, fraqueza e tontura. O que gera a suspeita de anemia megaloblástica neste caso é a glossite e os episódios de parestesias (formigamento). Analisando os exames, podemos chegar ao diagnóstico:

- **Hemograma:** confirma o quadro de anemia com os valores baixos da contagem de eritrócitos, hemoglobina e hematócrito.
- **Perfil de Ferro:** confirma que essa anemia se deve à falta de vitamina B12, visto que os níveis de B12 estão baixos e os níveis de B9 estão normais.
- **Teste de Schilling:** confirma problemas no fator intrínseco e, consequentemente, na absorção de vitamina B12, uma vez que se torna normal após a administração deste, e os testes de anticorpos antifator intrínseco e anticélulas parietais apresentaram-se negativos.
- **Distensão:** indica anemia megaloblástica pela presença de hemácias macrocíticas, hipocrômicas e neutrófilos hipersegmentados, característica principal do quadro.

Diagnóstico: anemia megaloblástica.

CASO 3

Discussão: Paciente apresenta sinais e sintomas clássicos de uma anemia, como palidez geral, vertigem, perda de apetite e tontura. O que gera a suspeita de anemia de doença crônica neste caso é o histórico de câncer de próstata e tratamento quimioterápico. Analisando os exames, podemos chegar ao diagnóstico:

- **Hemograma:** confirma o quadro de anemia com os valores baixos da contagem de eritrócitos, hemoglobina e hematócrito.
- **Perfil de ferro:** confirma que essa anemia se deve ao aumento de hepcidina, visto que a ferritina está elevada e os demais parâmetros, ferro sérico, saturação de transferrina e CTLF, estão baixos.
- **Distensão:** mostra a presença de hemácias microcíticas, hipocrômicas e poiquilocitoses, em sua maioria ovalócitos e esferócitos.

Diagnóstico: anemia de doença crônica.

CASO 4

Discussão: Paciente apresenta sinais e sintomas clássicos de uma anemia, como palidez, fadiga, tontura e dispneia. O que gera a suspeita de anemia perniciosa neste caso é o histórico de gastrite atrófica, glossite e neuropatia. Analisando os exames, podemos chegar ao diagnóstico::

- **Hemograma:** confirma o quadro de anemia com os valores baixos da contagem de eritrócitos, hemoglobina e hematócrito.
- **Perfil bioquímico:** confirma que essa anemia se deve à falta de vitamina B12, visto que os níveis de B12 estão baixos e os níveis de B9 estão normais.
- **Teste de Schilling:** confirma que o problema não envolve o fator intrínseco e, consequentemente, a absorção de vitamina B12, uma vez que se apresenta baixa nas duas etapas e os testes de anticorpos apresentaram-se positivos para anticorpos antifator intrínseco, ou seja, é de característica autoimune.
- **Distensão:** indica anemia perniciosa pela presença de hemácias macrocíticas, hipercrômicas e neutrófilos hipersegmentados, característica principal do quadro.

Diagnóstico: anemia perniciosa.

CASO 5

Discussão: Paciente apresenta sinais e sintomas clássicos de uma anemia, como palidez, fadiga, tontura, fraqueza e dispneia. O que gera a suspeita de anemia aplástica neste caso é o histórico de infecções recorrentes, petéquias e sangramento das mucosas. Analisando os exames, podemos chegar ao diagnóstico:

- **Hemograma:** confirma o quadro de anemia com os valores baixos da contagem de eritrócitos, hemoglobina e hematócrito.
- **Leucograma:** confirma o quadro de infecções recorrentes, visto que os valores de leucócitos estão baixos, caracterizando uma leucopenia.
- **Plaquetograma:** confirma que a presença de petéquias e leve hemorragia interna se deve ao valor baixo de plaquetas, caracterizando uma plaquetopenia.
- **Aspirado de MO:** confirma aplasia devido à hipoplasia e ao predomínio de células adiposas.
- **Distensão:** mostra a presença de hemácias normocíticas, hipocrômicas e ausência de poiquilocitoses significativas.

Diagnóstico: anemia aplástica.

Anemias regenerativas

CASO 6

Discussão: Paciente apresenta sinais e sintomas clássicos de uma anemia, como palidez, fadiga e dispneia. O que chama a atenção neste caso é a icterícia e os episódios de dor abdominal. Analisando os exames, podemos chegar ao diagnóstico:

- **Hemograma:** confirma o quadro de anemia com os valores baixos da contagem de eritrócitos, hemoglobina e hematócrito.
- **Perfil bioquímico:** confirma que essa anemia é de característica hemolítica, visto que a bilirrubina total e indireta estão elevadas, assim como justifica a icterícia.
- **Curva de fragilidade osmótica:** confirma esferocitose devido ao aumento na susceptibilidade à lise das hemácias quando expostas ao meio hipoosmolar, informação de extrema importância para o fechamento do diagnóstico.
- **Distensão:** indica esferocitose pela presença de hemácias microcíticas e hipercrômicas, policromasia e predomínio de esferócitos, característica principal do quadro.

Observação: Sugere-se a realização de sequenciamento para a avalição quanto à ereditariedade.

Diagnóstico: esferocitose hereditária.

CASO 7

Discussão: Paciente apresenta sinais e sintomas clássicos de uma anemia, como palidez, fadiga e dispneia. O que gera a suspeita de anemia falciforme neste caso é a icterícia e os episódios de dor nos ossos e nas articulações. Analisando os exames, podemos chegar ao diagnóstico:

- **Hemograma:** confirma o quadro de anemia com os valores baixos da contagem de eritrócitos, hemoglobina e hematócrito.
- **Perfil bioquímico:** confirma que essa anemia é de característica hemolítica, visto que a bilirrubina total e indireta estão elevadas, assim como justifica a icterícia.
- **Eletroforese de hemoglobina:** confirma anemia falciforme SS devido à presença predominante de HbS e ausência completa de HbA.
- **Distensão:** indica anemia falciforme pela presença de hemácias normocíticas e normocrômicas, eritroblastos, corpúsculo de Howell-Jolly e, principalmente, drepanócitos que são hemácias em formato de foice, característica principal do quadro.

Diagnóstico: anemia falciforme SS.

CASO 8

Discussão: Paciente diagnosticada com anemia crônica e, por isso, apresenta sinais e sintomas clássicos de uma anemia, como palidez e dispneia. O que gera a suspeita de anemia falciforme neste caso é a icterícia e os episódios de dor nas articulações durante anos. Analisando os exames, podemos chegar ao diagnóstico:

- **Hemograma:** confirma o quadro de anemia com os valores baixos da contagem de eritrócitos, hemoglobina e hematócrito.
- **Perfil bioquímico:** confirma que essa anemia é de característica hemolítica, visto que a bilirrubina total e indireta estão elevadas, assim como justifica a icterícia.
- **Eletroforese de hemoglobina:** confirma anemia falciforme SC devido à presença predominante de HbS e HbC, em relação às demais hemoglobinas, e quase ausência de HbA.
- **Distensão:** indica anemia falciforme SC pela presença de hemácias normocíticas e normocrômicas, policromasia, drepanócitos e achados de cristais de HbC, característica principal do quadro.

Diagnóstico: doença falciforme SC.

CASO 9

Discussão: Paciente apresenta sinais e sintomas clássicos de uma anemia, como palidez, fadiga e dispneia. O que chama a atenção neste caso é a icterícia, dor abdominal forte e estatura abaixo da média para a idade. Analisando os exames, podemos chegar ao diagnóstico:

- **Hemograma:** confirma o quadro de anemia com os valores baixos da contagem de eritrócitos, hemoglobina e hematócrito.
- **Perfil bioquímico:** confirma que essa anemia é de característica hemolítica, visto que a bilirrubina total e indireta estão elevadas, assim como justifica a icterícia.
- **Eletroforese de hemoglobina:** a ausência de HbS e HbC descarta o diagnóstico de anemia falciforme e confirma β-talassemia intermediária devido à presença predominante de HbF e baixa porcentagem de HbA.
- **Distensão:** indica β-talassemia pela presença de hemácias microcíticas e hipocrômicas, policromasia, eritroblastos, esquizócitos e corpúsculos de Howell-Jolly, característica principal do quadro.

Diagnóstico: β-talassemia intermediária.

CASO 10

Discussão: Paciente RN apresenta sintoma clássico de uma anemia: fadiga excessiva. O que chama a atenção neste caso é a icterícia progressiva e dificuldade alimentar, que sugere desconforto e dor. Analisando os exames, podemos chegar ao diagnóstico:

• **Hemograma:** confirma o quadro de anemia grave com os valores baixos da contagem de eritrócitos, hemoglobina e hematócrito.

• **Perfil bioquímico:** confirma que essa anemia é de característica hemolítica, visto que a bilirrubina total e indireta estão elevadas, assim como justifica a icterícia intensa.

• **Eletroforese de hemoglobina:** ausência de HbS e HbC descarta o diagnóstico de anemia falciforme e confirma β-talassemia intermediária devido à presença predominante de HbF e a ausência de HbA.

• **Distensão**: indica β-talassemia pela presença de hemácias microcíticas e hipocrômicas, policromasia, eritroblastos, esquizócitos, pontilhado basófilo e corpúsculos de Howell-Jolly, característica principal do quadro.

Diagnóstico: β-talassemia maior.

CASO 11

Discussão: Paciente apresenta sintoma clássico de uma anemia: fadiga excessiva. O que chama a atenção neste caso é a icterícia e a dor abdominal progressiva. Analisando os exames, podemos chegar ao diagnóstico:

• **Hemograma:** confirma o quadro de anemia grave com os valores baixos da contagem de eritrócitos, hemoglobina e hematócrito.

• **Perfil bioquímico:** confirma que essa anemia é de característica hemolítica, visto que a bilirrubina total e indireta estão elevadas, assim como justifica a icterícia.

• **HPLC:** confirma hemoglobinopatia C devido à presença predominante de HbC e baixa porcentagem de HbA.

• **Distensão:** indica beta talassemia pela presença de hemácias microcíticas, hipocrômicas e poiquilocitoses, como codócitos, esferócitos, esquizócitos e estomatócitos.

Diagnóstico: hemoglobinopatia C.

Anemias diversas

CASO 12

Discussão: Paciente RN apresenta sinal clássico de uma anemia: palidez. O que chama a atenção neste caso é a icterícia prevalente e suposta dor abdominal. Analisando os exames, podemos chegar ao diagnóstico:

- **Hemograma:** confirma o quadro de anemia moderada com os valores baixos da contagem de eritrócitos, hemoglobina e hematócrito.
- **Perfil bioquímico:** confirma que essa anemia é de característica hemolítica, visto que a bilirrubina total e indireta estão extremamente elevadas, assim como justifica a icterícia intensa.
- **Eletroforese de hemoglobina:** não apresenta nenhuma alteração significativa. HbF alta pela idade do paciente.
- **Distensão:** indica anemia pela presença de hemácias microcíticas e hipocrômicas, policromasia, poiquilocitoses, como eliptócitos, ovalócitos, esquizócitos, e há a presença de *bite cells*.

Observação: não havia motivo aparente para uma anemia hemolítica, então, conclui-se o diagnóstico de piropoiquilocitose.

A piropoiquilocitose é uma condição rara caracterizada por alterações morfológicas dos glóbulos vermelhos, levando a um quadro de hemólise e consequente sobrecarga hepática. A condição pode ser desafiadora de diagnosticar devido à sua raridade e às características não específicas dos sintomas.

Diagnóstico: Piropoiquilocitose.

CASO 13

Discussão: Paciente apresenta sinais e sintomas clássicos de uma anemia, como perda de peso, fadiga e dispneia. O que chama a atenção neste caso é a febre persistente. Analisando os exames, podemos chegar ao diagnóstico:

- **Hemograma:** confirma o quadro de anemia com os valores baixos da contagem de eritrócitos, hemoglobina e hematócrito.
- **Perfil de ferro:** não apresenta nenhuma alteração significativa, sendo assim, podemos descartar o diagnóstico de anemia ferropriva.
- **Distensão:** confirma anemia devido à presença de tripomastigotas do *Trypanossoma cruzi*. Também mostra hemácias normocíticas e hipocrômicas, acantócitos e corpúsculos de Howell-Jolly.

A anemia devido a hematozoários é uma condição em que a presença de parasitas no sangue causa a destruição dos glóbulos vermelhos ou interfere na produção de células sanguíneas.

Diagnóstico: Hematozoários.

CASO 14

Discussão: Paciente apresenta sintoma clássico de uma anemia: dispneia. O que chama a atenção neste caso é a administração de furosemida EV e posterior mudança em seu quadro clínico. Analisando os exames, podemos chegar ao diagnóstico:

- **Hemograma:** confirma o quadro de anemia com os valores baixos da contagem de eritrócitos, hemoglobina e hematócrito.
- **Perfil bioquímico:** confirma que essa anemia é de característica hemolítica, visto que a bilirrubina total, direta e indireta estão elevadas.
- **Eletroforese de hemoglobina:** não apresenta nenhuma alteração significativa, assim, podemos descartar anemia falciforme e talassemias.
- **Distensão:** : indica anemia pela presença de hemácias macrocíticas, corpúsculos de Howell-Jolly e poiquilocitoses, como esquizócitos, acantócitos e equinócitos.

A anemia hemolítica induzida por drogas é uma condição em que certos medicamentos provocam a destruição prematura dos glóbulos vermelhos, levando à anemia.

Diagnóstico: anemia hemolítica induzida por droga.

CASO 15

Discussão: Paciente diagnosticado com câncer de pulmão não escamoso de células não pequenas. O que chama a atenção neste caso é a administração de tislelizumabe e posterior mudança em seu quadro clínico. Analisando os exames, podemos chegar ao diagnóstico:

- **Hemograma:** confirma o quadro de anemia com os valores baixos da contagem de eritrócitos, hemoglobina e hematócrito.
- **Biópsia de MO:** mostra hipocelularidade e ausência de infiltração de células malignas.
- **Distensão:** indica anemia pela presença de hemácias microcíticas e hipocrômicas e poiquilocitoses, como esquizócitos, eliptócitos, ovalócitos e esferócitos.

A pancitopenia é uma condição caracterizada pela redução simultânea de todos os tipos de células sanguíneas: glóbulos vermelhos (anemia), glóbulos brancos (leucopenia) e plaquetas (trombocitopenia). Há a possibilidade do tratamento com tislelizumabe ter desencadeado uma aplasia medular, o que levou ao quadro de pancitopenia.

Diagnóstico: aplasia medular.

AGRADECIMENTOS

Agradecemos imensamente ao Centro Universitário São Camilo, instituição que foi fundamental em nossa formação acadêmica e pessoal. Somos gratos por todo o conhecimento compartilhado, pela excelência no ensino, pela dedicação dos professores e pelo ambiente acolhedor que contribuiu significativamente para nosso desenvolvimento.

Agradecemos, especialmente, às nossas orientadoras e professoras, Juliana Vieira dos Santos Bianchi e Patrícia Aparecida Ferreira de Oliveira, que acreditaram no projeto e em nosso potencial para a realização deste, oferecendo suporte e auxílio sempre que necessário. Agradecemos também à Tatiana Massari Tucci, colega de curso e parceira de monitoria de hematologia, pelo apoio essencial na obtenção das imagens utilizadas neste trabalho e pelo comprometimento ao longo do processo; à coordenadora do curso de Biomedicina, Renata Cristina Pardos Baida, pelo suporte e orientação ao longo de nossa trajetória acadêmica; e ao nosso grupo de amigos de sala - Bruna, Eduardo, Júlia, Jade e Raquel - que sempre estiveram ao nosso lado com palavras de incentivo. Agradecemos, ainda, aos nossos familiares, pelo amor incondicional, incentivo constante e por estarem ao nosso lado em todos os momentos ao longo desses anos.

Por fim, agradecemos um ao outro pela parceria e dedicação; a concretização deste trabalho só foi possível graças ao nosso apoio mútuo.

Cada etapa e cada detalhe carrega um pedacinho das trocas, dos aprendizados e dos apoios que recebemos ao longo dessa jornada. Este projeto não é resultado de um caminho solitário, mas sim do encontro com pessoas incríveis que deixaram sua marca em cada parte deste processo. Obrigado!

Isabella e João

REFERÊNCIAS

ABRAMSON, N. Rouleaux formation [Imagem]. Blood, v. 107, n. 11, p. 4205, 2006. Disponível em: https://ashpublications.org/blood/article/107/11/4205/21991/Rouleaux-formation. Acesso em: 27 abr. 2025.

AZEVEDO, M. R. A. Hematologia básica: fisiopatologia e diagnóstico laboratorial. São Paulo: Thieme Revinter, 2018.

BANDARU, S. S.; KILLEEN, R. B.; GUPTA, V. Poikilocytosis. Flórida: StatPearls Publishing, 2025. Disponível em: https://www.ncbi.nlm.nih.gov/books/NBK562141/. Acesso em: 27 abr. 2025.

BAYHAN, T.; ÜNAL, Ş.; GÜMRÜK, F. Hereditary elliptocytosis with pyropoikilocytosis. Turkish Journal of Hematology, v. 33, n. 1, p. 86-87, 2016. Disponível em: https://www.ncbi.nlm.nih.gov/pmc/articles/PMC4805353/. Acesso em: 27 abr. 2025.

BOBÉE, V.; DALIPHARD, S.; LAHARY, A. Hereditary pyropoïkilocytosis diagnosis in an infant: benefit of histograms and peripheral smear review. Annales de Biologie Clinique, Paris, v. 78, n. 3, p. 343, 2020. Disponível em: https://pubmed.ncbi.nlm.nih.gov/32420885/. Acesso em: 27 abr. 2025.

CALVO, K. Aplastic anemia and paroxysmal nocturnal hemoglobinuria PB. American Society of Hematology Image Bank, 2015. Disponível em: https://imagebank.hematology.org/image/60051/aplastic-anemia-and-paroxysmal--nocturnal-hemoglobinuria-pb. Acesso em: 27 abr. 2025.

CHEW, S; KAMANGAR, M. Approach to pancytopenia: from blood tests to the bedside. Clinical Medicine, Londres, v. 24, n. 5, p. 1-4, 2024. Disponível em: https://pubmed.ncbi.nlm.nih.gov/39159748/. Acesso em: 27 abr. 2025.

CONRAD, M. E. Anemia. In: WALKER, H. K.; HALL, W. D.; HURST, J. W. (eds.). Clinical methods: the history, physical, and laboratory examinations. 3. ed. Boston: Butterworths, 1990. Disponível em: https://www.ncbi.nlm.nih.gov/books/NBK254/table/A4430/. Acesso em: 27 abr. 2025.

DEAN, L. Blood and the cells it contains. In: DEAN, L. Blood groups and red cell antigens. Maryland: National Center for Biotechnology Information, 2005. Disponível em: https://www.ncbi.nlm.nih.gov/books/NBK2263/. Acesso em: 27 abr. 2025.

GU, H. Y.; ZHAO, J. W.; WANG, Y. S.; MENG, Z. N.; ZHU, X. M.; WANG, F. W.; ZHENG, A. H.; WU, G. Q. Case report: life-threatening pancytopenia with tislelizumab followed by cerebral infarction in a patient with lung adenocarcinoma. Frontiers in Immunology, v. 14, p. 1-8, 2023. Disponível em: https://pmc.ncbi.nlm.nih.gov/articles/PMC10409480/. Acesso em: 27 abr. 2025.

HO, I. W.; HUANG, C. C. Furosemide‐induced haemolytic anaemia in an extreme elderly patient. European Society of Cardiology Heart Failure Journal, v. 10, n. 2, p. 1449-1453, 2023. Disponível em: https://pubmed.ncbi.nlm.nih.gov/36652996/. Acesso em: 27 abr. 2025.

HOFFBRAND, A. V.; MOSS, P. A. H. Fundamentos em hematologia de Hoffbrand. Porto Alegre: Artmed, 2006.

HUMPHREYS, C. Heinz bodies vs. Howell-Jolly bodies. Medicine Specifics, 2017. Disponível em: https://medicinespecifics.com/heinz-bodies-vs-howell-jolly-bodies/. Acesso em: 27 abr. 2025.

IANNUZZI, A.; PARRELLA, A.; DE RITIS, F.; CAMMAROTA, A.; BERLOCO, L.; PAUDICE, F.; D'ANGELO, G.; ALIBERTI, E.; IANNUZZO, G. Pancytopenia in a case of aplastic anaemia/paroxysmal nocturnal haemoglobinuria unmasked by SARS-CoV-2 infection: a case report. Medicina, Kaunas, v. 58, n. 9, p. 1282, 2022. Disponível em: https://pubmed.ncbi.nlm.nih.gov/36143962/. Acesso em: 27 abr. 2025.

JHA, S. K.; VAQAR, S. Hereditary elliptocytosis. Flórida: StatPearls Publishing, 2025. Disponível em: https://www.ncbi.nlm.nih.gov/books/NBK562333/. Acesso em: 27 abr. 2025.

KARNA, B.; JHA, S. K.; AL ZAABI, E. Hemoglobin C disease. Flórida: StatPearls Publishing, 2025. Disponível em: https://www.ncbi.nlm.nih.gov/books/NBK559043/. Acesso em: 27 abr. 2025.

LEAF, R. K.; DHAMI, R. S.; CHUN, N. S.; TA, R. Case 11-2022: an 80-year-old woman with pancytopenia. The New England Journal of Medicine, v. 386, n. 15, p. 1453-1461, 2022. Disponível em: https://pubmed.ncbi.nlm.nih.gov/35417641/. Acesso em: 27 abr. 2025.

Lorenzi T. Atlas de hematologia: clínica hematológica ilustrada. Rio De Janeiro: Guanabara Koogan; 2006.

MANGLA, A.; EHSAN, M.; AGARWAL, N.; MARUVADA, S. Sickle cell anemia. Flórida: StatPearls Publishing, 2025. Disponível em: https://www.ncbi.nlm.nih.gov/books/NBK482164/. Acesso em: 28 abr. 2025.

MASLAK, P. Howell-Jolly bodies #1. American Society of Hematology Image Bank, 2008. Disponível em: https://imagebank.hematology.org/image/3677/howelljolly-bodies--1?type=upload. Acesso em: 27 abr. 2025.

OLIVEIRA, R. A. G.; POLI NETO, A. Anemias e leucemias: conceitos básicos e diagnóstico por técnicas laboratoriais. São Paulo: Roca, 2004.

PIMPALDARA, R. Hereditary spherocytosis. American Society of Hematology Image Bank, 2021. Disponível em: https://imagebank.hematology.org/image/63893/hereditary-spherocytosis. Acesso em: 27 abr. 2025.

PYROPOIKILOCYTOSIS, hereditary (HPP). MedGen, [s. d.]. Disponível em: https://www.ncbi.nlm.nih.gov/medgen/141708. Acesso em: 27 abr. 2025.

ROSENFELD, L. G.; MALTA, D. C.; SZWARCWALD, C. L.; BACAL, N. S.; CUDER, M. A. M.; PEREIRA, C. A.; FIGUEIREDO, A. W.; DA SILVA, A. G.; MACHADO, I. E.; DA SILVA, W. A.; VECINA NETO, G.; DA SILVA JÚNIOR, J. B. Valores de referência para exames laboratoriais de hemograma da população adulta brasileira: pesquisa nacional de saúde. Revista Brasileira de Epidemiologia, v. 22, n. 2, p. 1-13, 2019. Disponível em: https://www.scielo.br/j/rbepid/a/79JFJqJnBqcpgFL4CHVGdxS/?format=pdf. Acesso em: 27 abr. 2025.

SHAH, P. R.; GREWAL, U. S.; HAMAD, H. Acanthocytosis. Flórida: StatPearls Publishing, 2025. Disponível em: https://www.ncbi.nlm.nih.gov/books/NBK549788/. Acesso em: 27 abr. 2025.

SHAIKH, H.; KAMRAN, A.; SHAIKH, S.; MEWAWALLA, P. Aplastic anemia secondary to propylthiouracil: a rare and life-threatening adverse effect. Journal of Oncology Pharmacy Practice, v. 25, n. 3, p. 715-718, 2019. Disponível em: https://pubmed.ncbi.nlm.nih.gov/29357782/. Acesso em: 27 abr. 2025.

SIVAGURU, G.; SIMINI, G.; BAIN, B. J. Persistent neonatal jaundice resulting from hereditary spherocytosis. American Journal of Hematology, v. 97, n. 4, p. 506–507, 2022. Disponível em: https://onlinelibrary.wiley.com/doi/10.1002/ajh.26358. Acesso em: 27 abr. 2025.

SONI, M. Leishman stain 100x; Howell-Jolly bodies, basophilic stippling, bite cells, polychromatophils. American Society of Hematology Image Bank, 2022. Disponível em: https://imagebank.hematology.org/image/64006/leishman-stain-100x--howell-jolly-bodies--basophilic-stippling--bite-cells-polychromatophils?type=upload. Acesso em: 27 abr. 2025.

STOMATOCYTES. CellWiki Hematology, [s. d.]. Disponível em: https://www.cellwiki.net/en/aberrations/erythrocytes-stomatocytes. Acesso em: 27 abr. 2025.

THOMES, R. M.; ROSENSTEIN, L. J. Pernicious anemia. Blood, v. 135, n. 19, p. 1719, 2020. Disponível em: https://ashpublications.org/blood/article/135/19/1719/454724/Pernicious-anemia. Acesso em: 27 abr. 2025.

VIGNOLI, A.; TENORI, L.; MORSIANI, C.; TURANO, P.; CAPRI, M.; LUCHINAT, C. Serum or plasma (and which plasma), that is the question. Journal of Proteome Research, v. 21, n. 4, p. 1061-1072, 2022. Disponível em: https://pmc.ncbi.nlm.nih.gov/articles/PMC8981325/. Acesso em: 27 abr. 2025.

VOBUGARI, N.; CHATURVEDI, M.; SCHLAM-CAMHI, I. M.; SMITH, H. P. Sideroblastic anaemia in a patient with sickle cell disease. BMJ Case Reports, v. 15, n. 2, p. 1-4, 2022. Disponível em: https://pmc.ncbi.nlm.nih.gov/articles/PMC8830102/. Acesso em: 27 abr. 2025.tps://pmc.ncbi.nlm.nih.gov/articles/PMC8981325/. Acesso em: 27 abr. 2025.

VOGELSANG, G. B. Aplastic anemia – aspirate. American Society of Hematology Image Bank, 2016. Disponível em: https://imagebank.hematology.org/image/60875/aplastic-anemiaaspirate. Acesso em: 27 abr. 2025.

XU, K. Hemoglobin C disease. American Society of Hematology Image Bank, 2011. Disponível em: https://image-bank.hematology.org/image/63973/hemoglobin-c-disease. Acesso em: 27 abr. 2025.

YONDER, S.; PANDEY, J. Erythrocyte inclusions. Flórida: StatPearls Publishing, 2025. Disponível em: https://www.ncbi.nlm.nih.gov/books/NBK594259/. Acesso em: 27 abr. 2025.

YOO, D.; LESSIN, L. S. Drug-associated “bite cell” hemolytic anemia. The American Journal of Medicine, v. 92, n. 3, p. 243-248, 1992. Disponível em: https://pubmed.ncbi.nlm.nih.gov/1546722/. Acesso em: 27 abr. 2025.

ZAGO, M. A.; FALCÃO, R. P.; PASQUINI, R. Hematologia: fundamentos e prática. São Paulo: Atheneu, 2001.

ZAMORA, E. A.; SCHAEFER, C. A. Hereditary spherocytosis. Flórida: StatPearls Publishing, 2019. Disponível em: https://www.ncbi.nlm.nih.gov/books/NBK539797/. Acesso em: 27 abr. 2025.

CENTRO UNIVERSITÁRIO
SÃOCAMILO